OBSERVAÇÃO N.º 1 — ANATOMIA PATOLÓGICA

Observação clínica n.º 1. Papeleta N.º (A 132) 432.
Nome: L. B. Idade: 12 anos. Sexo: feminino.
Côr: branca.

Dados semiológicos.

DÔR: Espontânea na fossa ilíaca direita há dois dias, aparecendo por pequenas crises. O +.

Provocada: Palpação da fossa ilíaca direita, zona apendicular da linha bis-ilíaca: +.

Rovsing: +.
Meltzer, Lapinski, Jaworski: + + +.
Toque retal = + +.
Macicês hepática = —.
Defesa: O +.
Vômito: O +.
Constipação: + + + +.
Febre: 37,5. graus.
Pulso: 98.
Hemosedimentação: 1.ª hora: 18. 2.ª hora: 24. Valor horário: 15.
Leucócitos: 10.000 por mm3. —

Diagnóstico: *APENDICITE AGUDA.*

Aspecto macroscópico do apêndice: Aparentemente normal, completamente livre. Esvaziou, com facilidade, pequena quantidade de um líquido de aspecto mucóide. Descendente pélvico.

Comprimento 6,5 centímetros. Diâmetro na parte média: 0,80 centímetros.

Aspecto microscópico: Instituto Waldemar Castro. N.º 1573. "Córion hiperplásico. Mucosa descamada. Muco pus. *APENDICITE AGUDA.*" Assinado: Waldemar Castro. Microfotografia N.º 58.

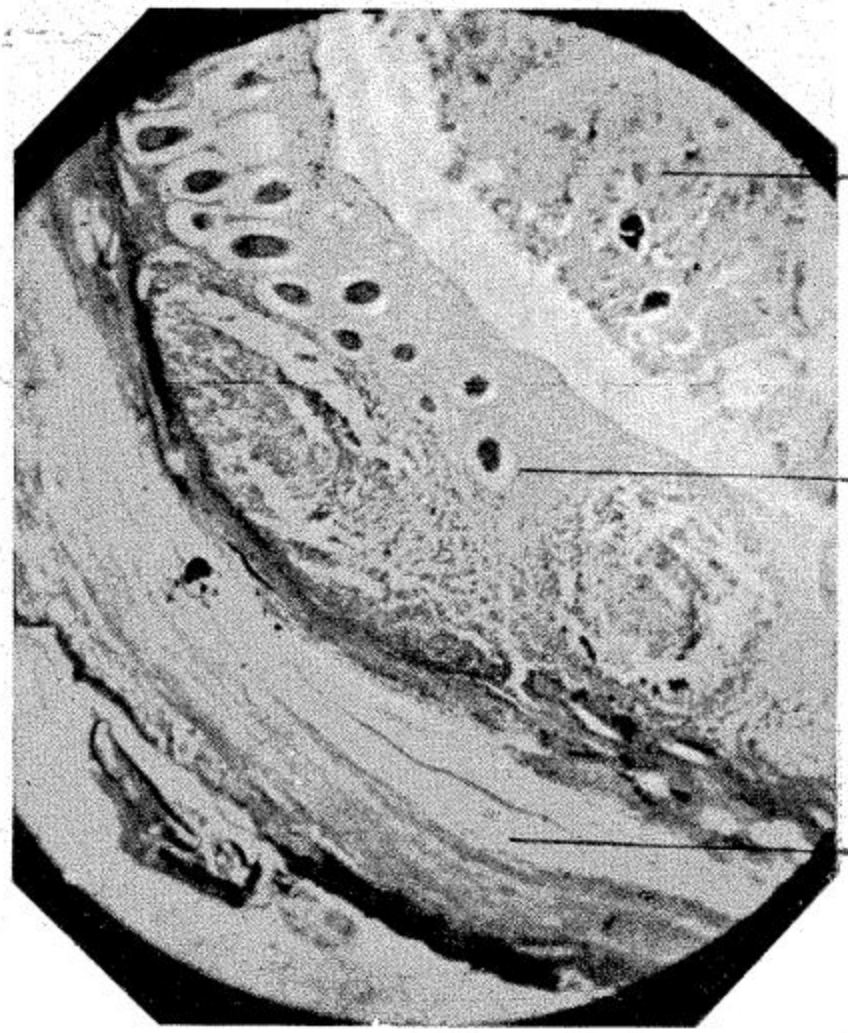

FIG. 55 — **Apendicite crônica atrófica**

a) Túnicas externas atrofiadas
b) Túnica mucosa reduzida
c) Conteúdo fecal

Aug. 250 D. H. E.

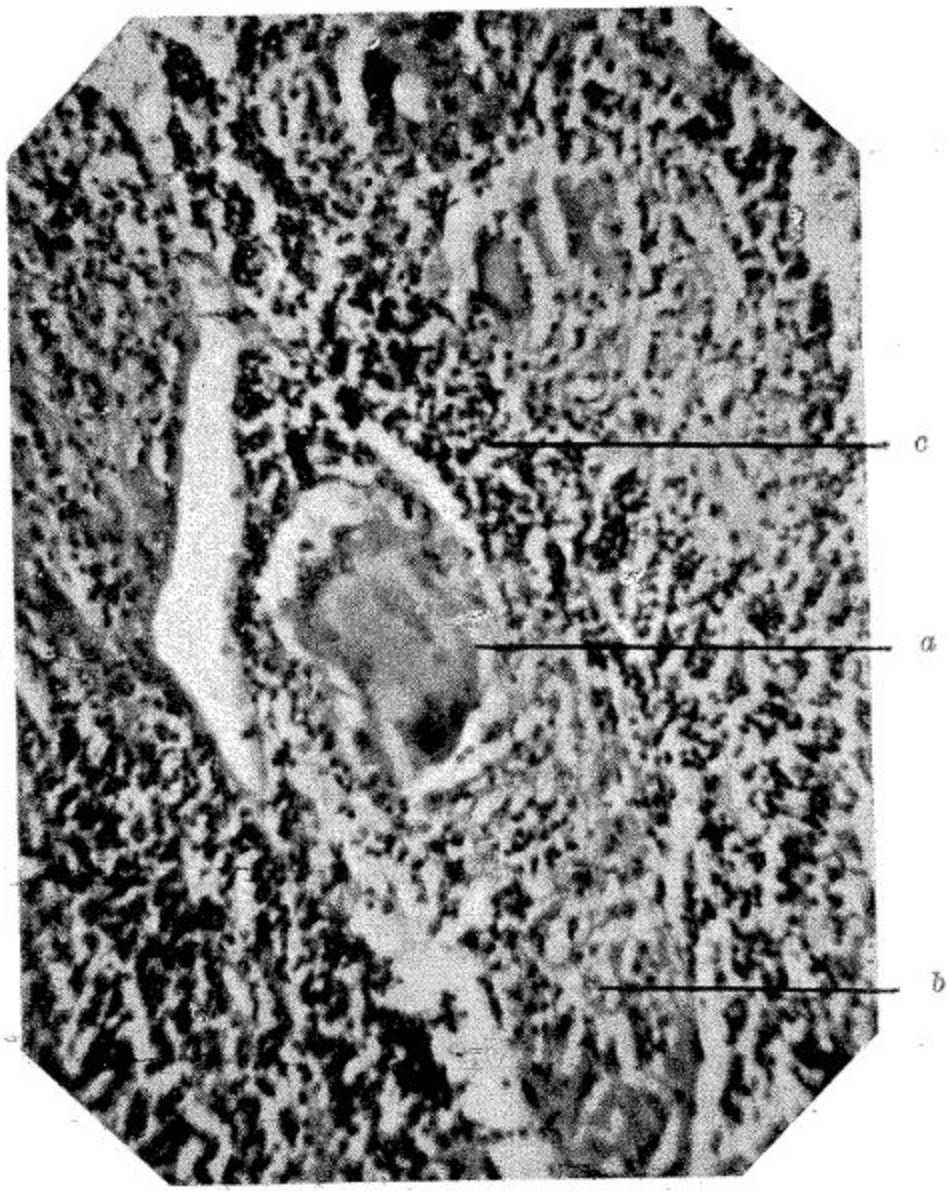

FIG. 56 — **Apendicite tuberculosa**

a) Gigantocito
b) Zona epitelióide
c) Zona linfóide

350 D. H. E.

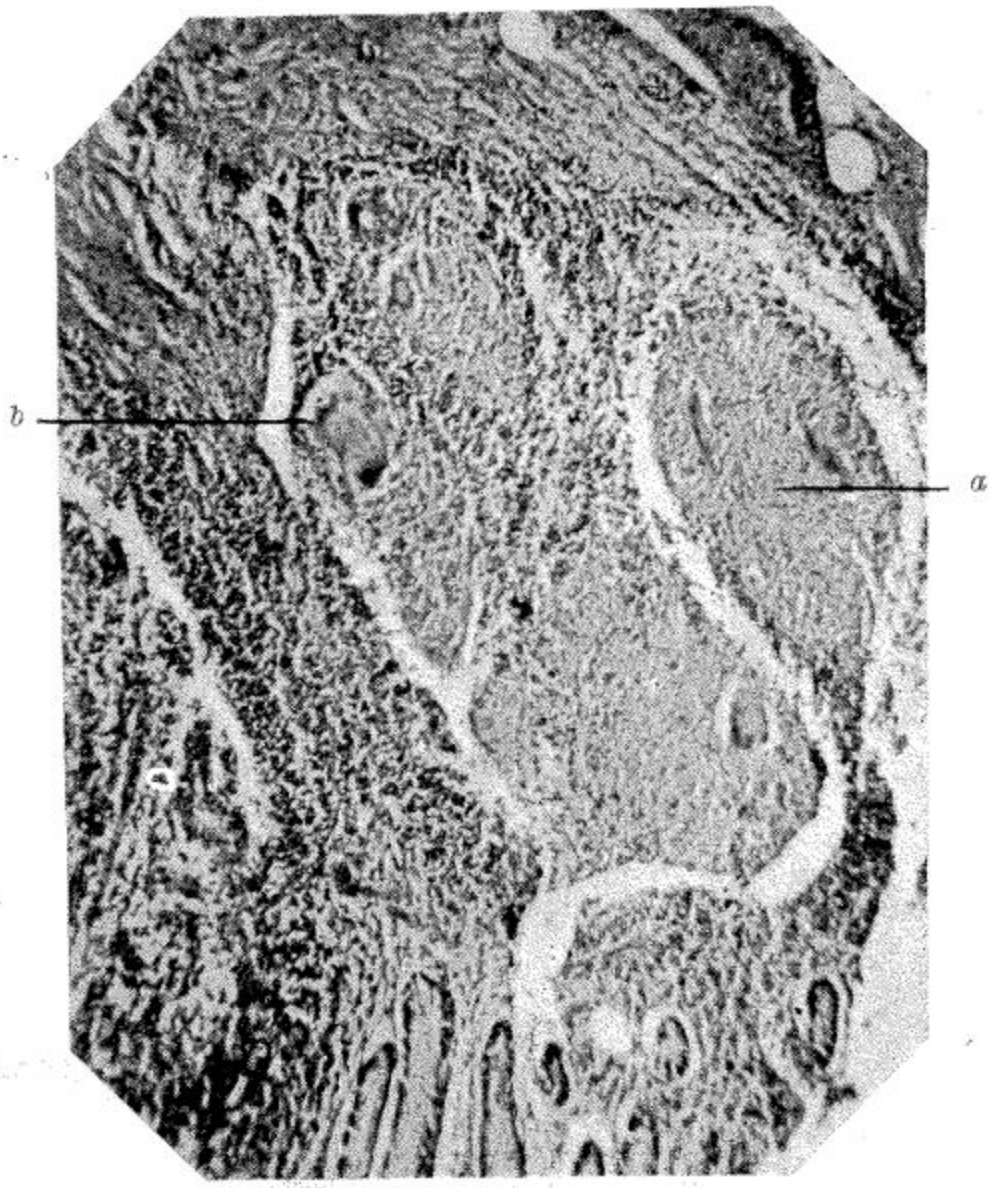

FIG. 57 — **Apendicite tuberculosa**

a) Gigantocito
b) Folículo epitelióide

Aug. 250 D. H. E.

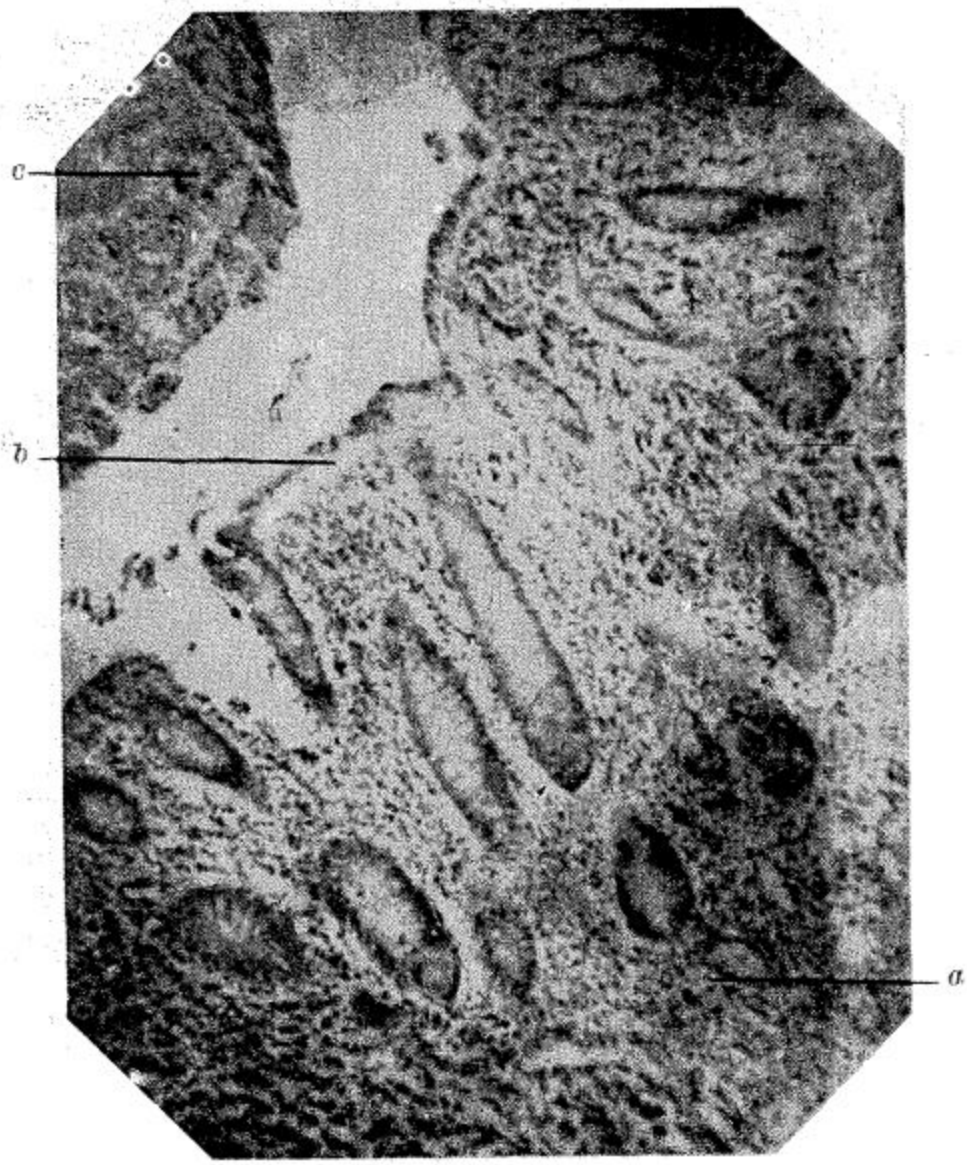

FIG. 58 — **Apendicite aguda**

a) Corio hiperplásico
b) Mucosa descamada
c) Conteúdo de muco-pus

250 D. H. E.

OBSERVAÇÃO N.º 2 — ANATOMIA PATOLÓGICA

Observação clínica N.º 2. Papeleta n.º 310.
Nome: O. C. Idade: 11 anos. Sexo: feminino.
Côr: branca.

Dados semiológicos.

Dôr: ilíaca à direita. Imprecisa. O +. Espontânea.
Provocada: palpação da fossa ilíaca direita, zona apendicular da linha bis-ilíaca: O +.
Macicês hepática: —.
Febre: 37,1 graus.
Pulso: 110.
Hemosedimentação: 1.ª hora: 5. 2.ª hora: 12. Valor horário: 5,5.
Leucócitos: 8.000.

Diagnóstico: *APENDICITE AGUDA.*

Aspecto macroscópico do apêndice: Normal, competamente livre, ligeiramente congestionado. Continha pequena quantidade de líquido escuro, quase preto, com aspecto fecalóide. Era descendente ilíaco. Comprimentos: 6,8 centímetros.

Diâmetro na parte média: 0,75 centímetros.

Aspecto microscópico: Instituto Waldemar Castro. N.º 1628. "Destruição parcial da mucosa. Infiltração do córion. *APENDICITE ÚLCERO FLEMONOSA*". Assinado: Waldemar Castro. Microfotografia n.º 59.

OBSERVAÇÃO N.º 3 — ANATOMIA PATOLÓGICA

Observação clínica N.º 3. Papeleta N.º 430.
Nome: E. P. Idade: 12 anos. Sexo masculino.
Côr branca.

Dados semiológicos.

DÔR: Ao redor da cicatriz umbilical. Imprecisa. Espontânea.
Provocada: Pela palpação no ponto de Morris. O +.
Macicês hepática: — —.
Febre: 37,2.
Pulso: 135.
Hemosedimentação: 1.ª hora: 10. 2.ª hora: 21. Valor Horário: 12,75.

Leucócitos 12.000 por mm3.

Diagnóstico: *APENDICITE AGUDA.*

Aspecto macroscópico do apêndice: Normal. Completamente livre. Continha pequena quantidade de muco esverdeado. Descendente ilíaco alto. Comprimento: 5 centímetros. Diâmetro na parte média: 0,70 centímetros.

Aspecto microscópico: Instituto Waldemar Castro. N.º 1616. "Hiper-secreção glandular. Mucosa destruída com muco-pus na luz apendicular. *APENDICITE AGUDA*". Assinado: Waldemar Castro. Microfotografia N.º 60.

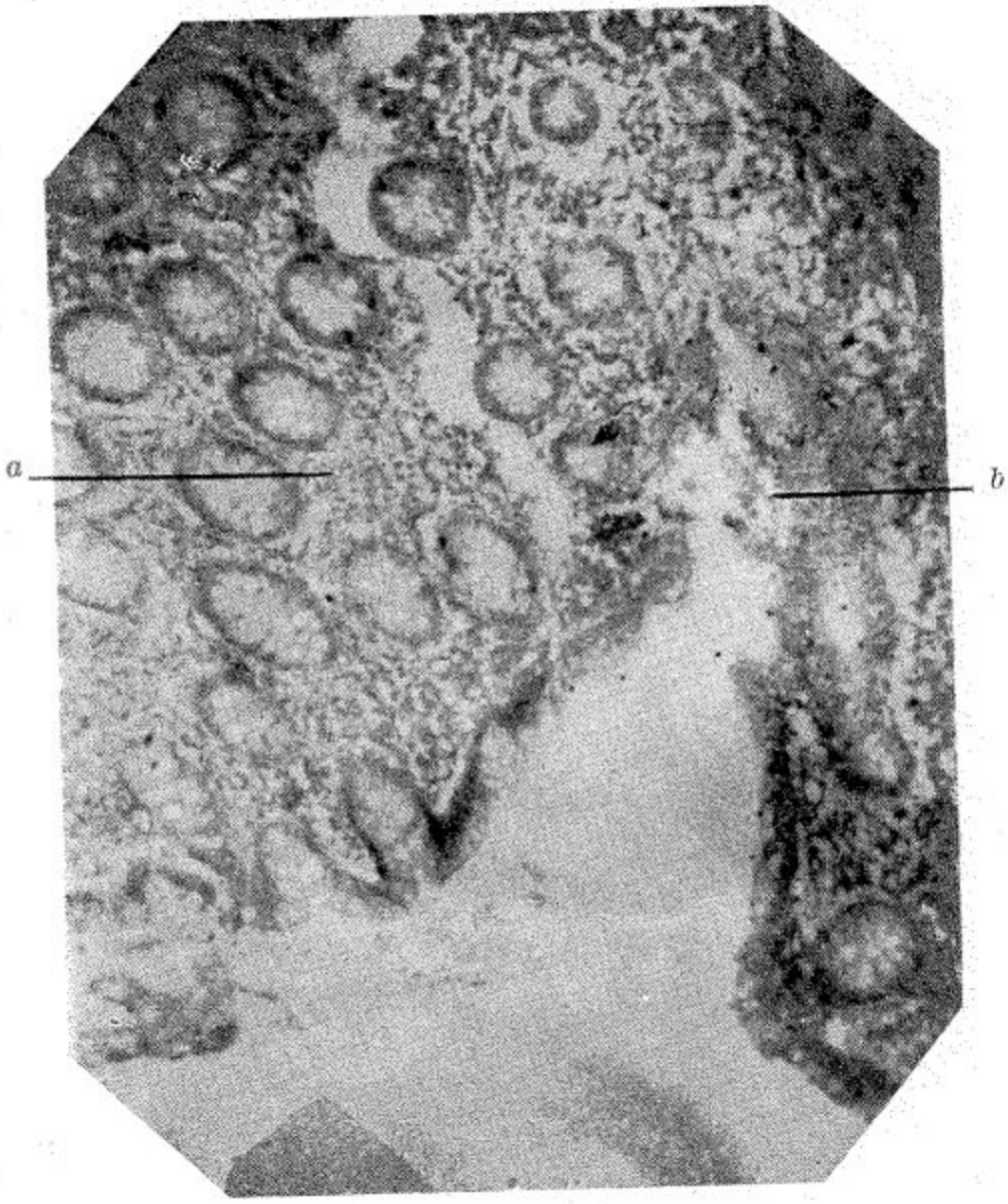

FIG. 59 — **Apêndice úlcero-flegmonosa**

a) Destruição parcial da mucosa
b) Infiltração do corio

250 D. H. E.

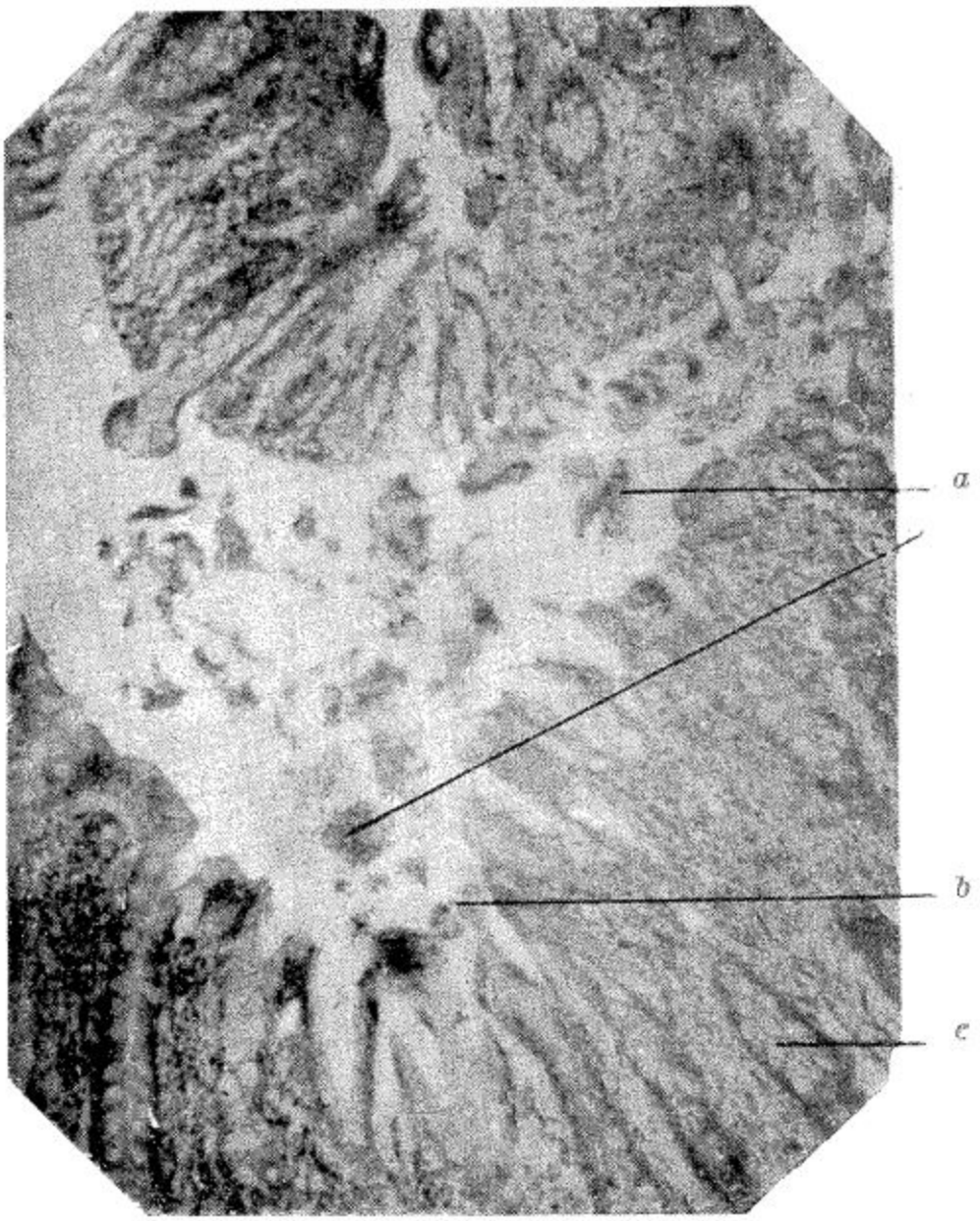

FIG. 60 — **Apendicite aguda**

a) Descamação e muco-pus
b) Mucosa destruída
c) Hipersecreção glandular

250 D. H. E.

OBSERVAÇÃO N.º 4 — ANATOMIA PATOLÓGICA

Observação clínica N.º 4. Papeleta N.º 436.
Nome: G. B. Idade: 10 anos. Sexo: masculino.

Dados semiológicos.

DÔR: No ponto de Mac-Burney. Precisa. Espontânea. O +.
Provocada: Pela palpação em ambas as fossas ilíacas, mais sensível à direita, sem ponto preciso. O +.
Macicês hepática: —.
Temperatura normal.
Pulso 120.
Hemosedimentação: 1.ª hora: 8. 2.ª hora: 12. Valor Horário: 7.
Leucócitos: 8.000.

Diagnóstico: *APENDICITE AGUDA.*

Aspecto macroscópico do apêndice: Normal. Completamente livre. Descendente pélvico. Comprimento: 10 centímetros. Diâmetro na parte média: 0,40 centímetros.

Aspecto microscópico: — Instituto Waldemar Castro. N.º 1623. "Heperemia. Edema. Hipertrofia folicular. *APENDICITE AGUDA.*" Assinado: Waldemar Castro. Microfotografia N.º 61.

OBSERVAÇÃO N.º 5 — ANATOMIA PATOLÓGICA

Observação clínica N.º 5. Papeleta N.º 311.
Nome: M. Idade: 8 anos. Sexo: masculino. Côr: mista.

Dados semiológicos.

DÔR: Em tôrno da cicatriz umbilical. Imprecisa. Espontânea. O +.

Provocada: Pela palpação na zona apendicular da linha bis-ilíaca, lado direito. O +.

Rovsing: + +.
Meltzer, Lapinski, Jaworski: + + +.
Macicês hepática: — — —.
Defesa: O +.
Vômitos: + + + +.
Diarréia: + + +.
Febre: 40 graus.
Pulso: 150.
Leucócitos: 15.000. por mm3.

Diagnóstico: *APENDICITE AGUDA.*

Aspecto macroscópico do apêndice: Normal. Congestão bem nítida igual à que aparecia difusa no ceco e nas alças ileais. Livre. Descendente pélvico. Comprimento: 8 centímetros. Diâmetro na parte média 0,35 centímetros.

Aspecto microscópico: Instituto Waldemar Castro N.º 1614. "Mucosa destruída. Parede edematosa, hiperêmica e infiltrada. *APENDICITE AGUDA.*" Assinado: Waldemar Castro. Microfotografia N.º 62.

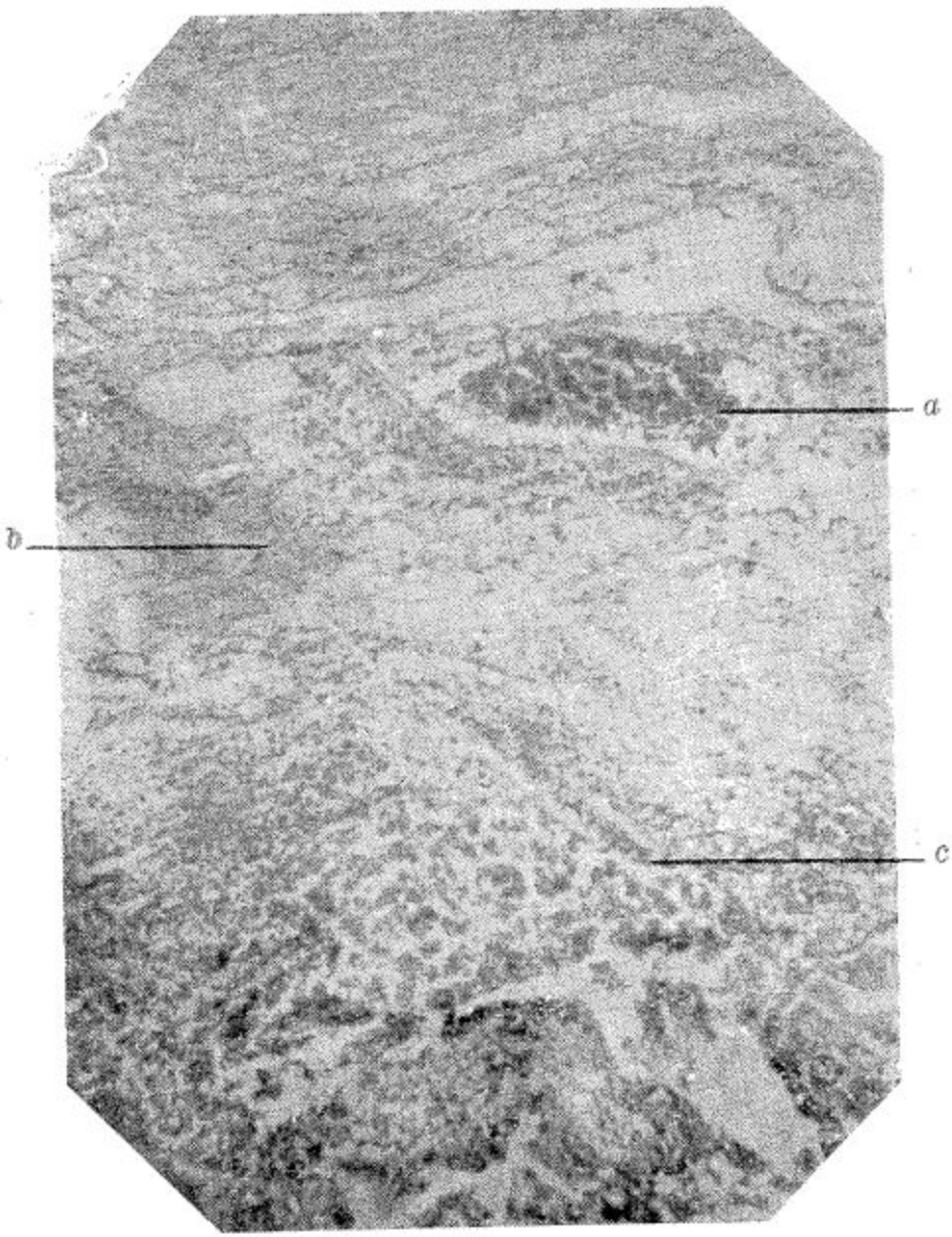

FIG. 61 — **Apendicite aguda**

a) Hiperemia
b) Edema
c) Hipertrofia folicular

250 D. H. E.

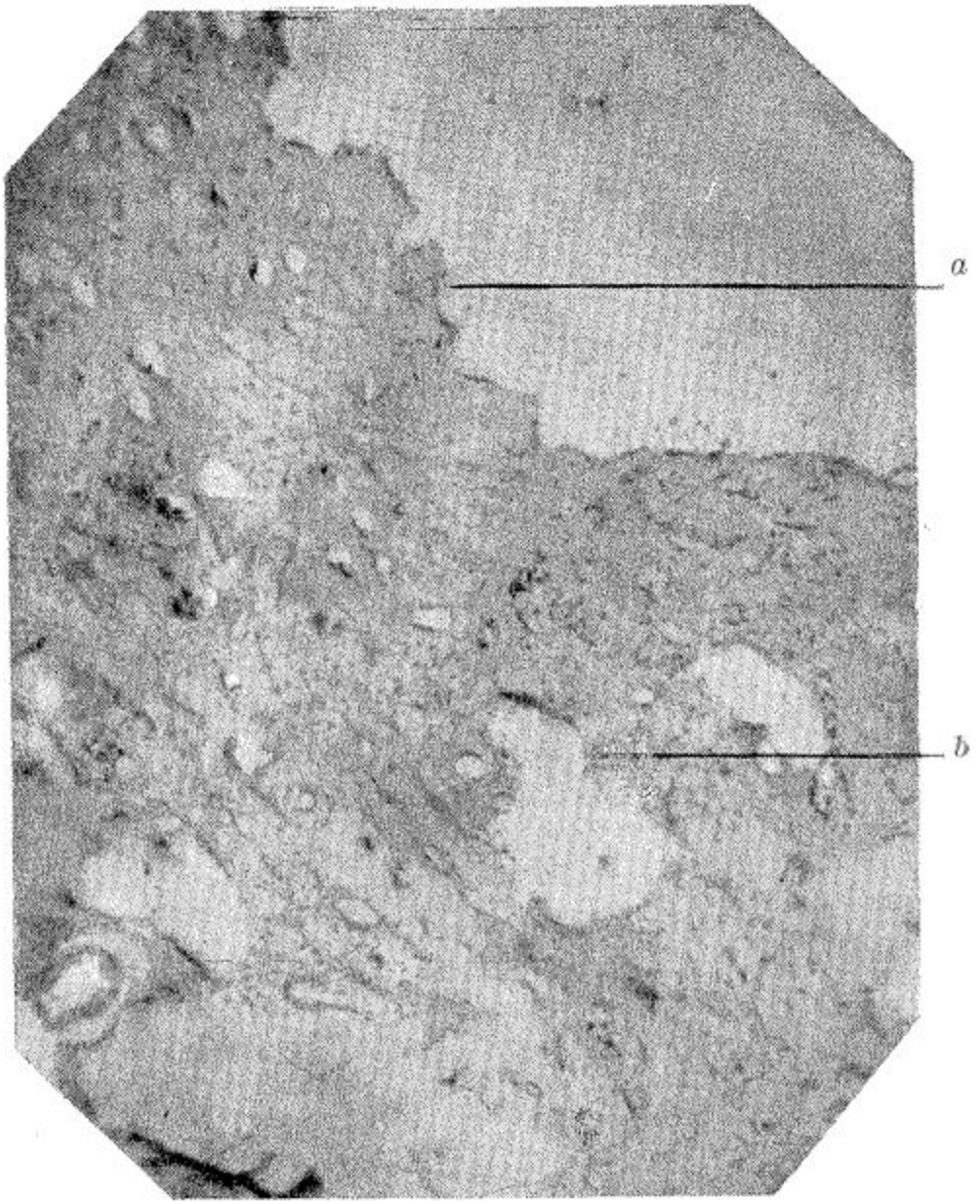

FIG. 62 — **Apendicite aguda**
a) Mucosa destruída

250 D. H. E.
b) Parede edematosa, hiperêmica e infiltrada

OBSERVAÇÃO N.º 6 — ANATOMIA PATOLÓGICA

Observação clínica N.º 6. Papeleta N.º 316.
Nome: M. P. Idade: 11 anos. Sexo: feminino. Côr: branca.

Dados semiológicos.

Dôr: Espontânea ao nivel do hipocondrio esquerdo tendo depois se localizado na fossa ilíaca direita. Contínua. O +.
Provocada: Não se encontrou localização precisa.
Macicês hepática: — — —.
Temperatura normal.
Pulso: 100.
Vômitos: + +.
Leucócitos: 18.000 mm3.
Hemosedimentação: 1.ª hora: 30. 2.ª hora: 55. Valor horário: 28,75.

Diagnóstico: *APENDICITE AGUDA.*

Aspecto macroscópico do apêndicite: Normal. Livre. Pequena quantidade de muco escuro. Descendente pélvico. Comprimento: 7 centímetros. Diâmetro na parte média: 0,55 centímetros.

Aspecto microscópico: "Instituto Waldemar Castro. N.º 1620. "Parede edematosa. Mucosa destruída. Muco-pus. *APENDICITE AGUDA.* "Assinado Waldemar Castro. Microfotografia N.º 63.

OBSERVAÇÃO N.º 7 — ANATOMIA PATOLÓGICA

Observação clínica N.º 7. Papeleta N.º 338.
Nome: C. M. Idade: 7 anos. Sexo: feminino. Côr: branca.

Dados semiológicos.

Dôr: Espontânea na fossa ilíaca direita, zona apendicular ao nivel da linha bis-ilíaca. + + + +.
Provocada: No ponto de Lanz Paes Leme. + + + +.
Rovsing: + + +.
Meltzer, Lapinski, Jaworski: + + + +.
Defesa: + +.
Vômitos: + +.
Temperatura: 38 graus.
Pulso: 120.
Leucócitos: 9.000.
Hemosedimentação: 1.ª hora: 5. 2.ª hora: 12. Valor horário: 5,5.

Diagnóstico: *APENDICITE AGUDA.*

Aspecto macroscópico: Normal. Completamente livre. Descendente pélvico. Comprimento 8,2 centímetros. Diâmetro na parte média: 0,75 centímetros.

Aspecto microscópico: Instituto Waldemar Castro. N.º 1629. "Difusão dos elementos foliculares. Destruição do epitélio. *APENDICITE AGUDA* ou *SUBAGUDA.* "Assinado Waldemar Castro. Microfotografia N.º 64.

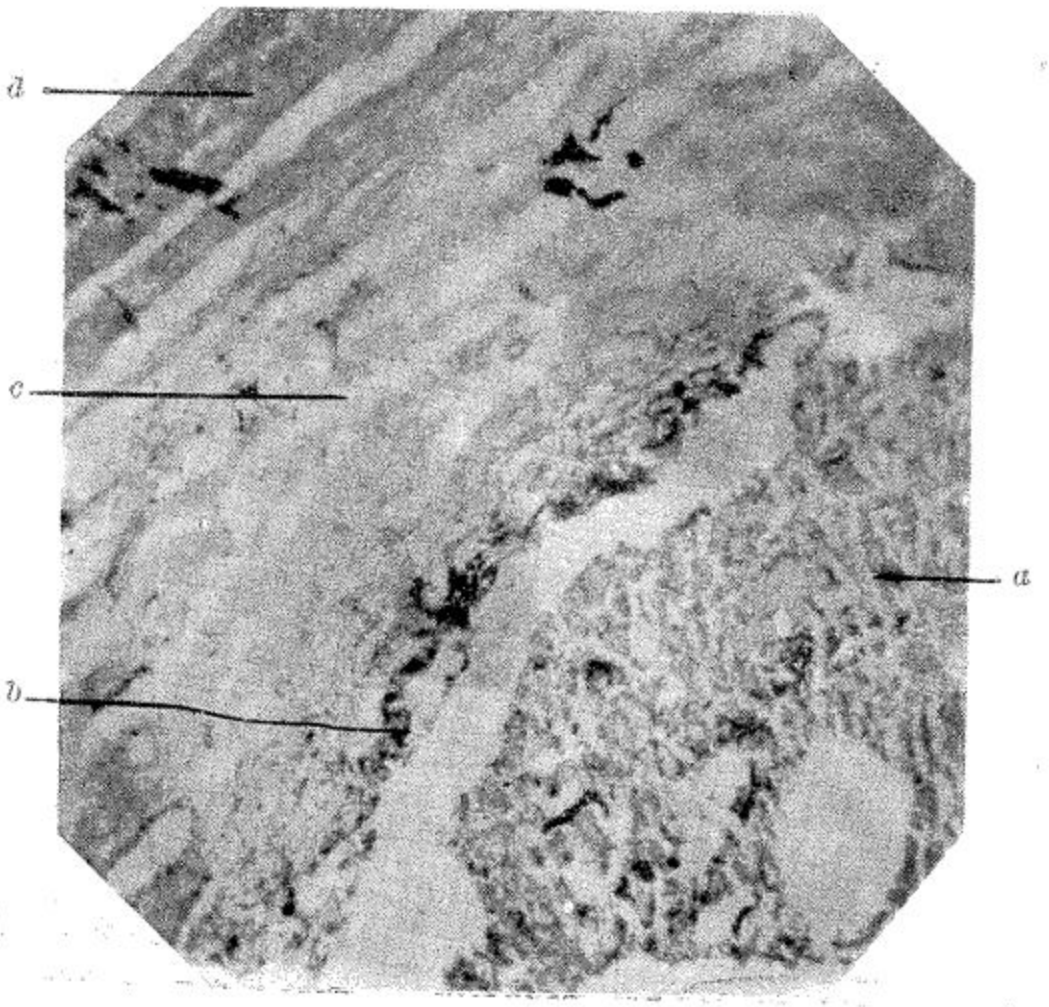

FIG. 63 — **Apendicite aguda**

a) Muco-pus
b) Mucosa destruída
c) Parede edematosa
d) Túnica externa

250 D. H. E.

FIG. 64 — **Apendicite aguda ou sub-aguda**

a) Difusão dos elementos foliculares
b) Destruição do epitélio

250 D. H. E.

OBSERVAÇÃO N.º 8 — ANATOMIA PATOLOGIA

Observação clínica N.º ... Papeleta N.º 431.
Nome: O. C. Idade: 13 anos. Sexo: masculino. Côr: branca.

Dados semiológicos.

Dôr: Na fossa ilíaca direita há poucas horas, localizada exatamente no ponto de Mac-Burney. + + +.
Provacada: No ponto de Mac-Burney. + + + +.
Rovsing: + + + +.
Meltzer, Lapinski, Jaworski: + + + +.
Toque retal: +.
Macicês hepática: O +.
Defesa: + + + +.
Vômitos: + + + +.
Constipação: + + + +.
Febre: 39 graus.
Pulso: 140.
Leucócitos: 13.000 por mm3.

Diagnóstico: *APENDICITE SUPERAGUDA.*

Aspecto macroscópico do apêndicite: Aparentemente normal, completamente livre. Descendente ilíaco. Comprimento: 9,2 centímetros; Diâmetro 0,80 centímetros.

Aspecto microscópico: Instituto Waldemar Castro. N.º 1563. "Considerável hipertrofia folicular. *APENDICITE AGUDA* ou *SUBAGUDA.*" Assinado Waldemar Castro. Microfotografia N.º 65.

OBSERVAÇÃO N.º 9 — ANATOMIA PATOLÓGICA

Observação clínica N.º ... Papeleta N.º 511.
Nome: A. M. Idade: 12 anos. Sexo masculino. Côr: branca.

Dados semiológicos.

Dôr: Espontânea na fossa ilíaca direita. + + +.
Provocada: Ao nivel da zona apendicular da linha bis-ilíaca direita. + +!
Rovsing: + + + +.
Meltzer, Lapinski, Jaworski: + + + +.
Toque retal: + + + +.
Defesa: não é bem nítida.
Vômito: O +.
Temperatura: 39 graus.
Pulso: 125.
Leucócitos: 7.000.

Diagnóstico: *APENDICITE AGUDA.*

Aspecto macroscópico do apendicite: Pálido, retrocecal muito aderente, posição externa. Comprimento 5,6 centímetros. Diâmetro na parte média: 0,65 centímetros.

Aspecto microscópico: Instituto Waldemar Castro. N.º 1630. "Hipertrofia da mucosa e tendência à obliteração. *APENDICITE CRÔNICA.*" assinado Waldemar Castro. Microfotografia N.º 66.

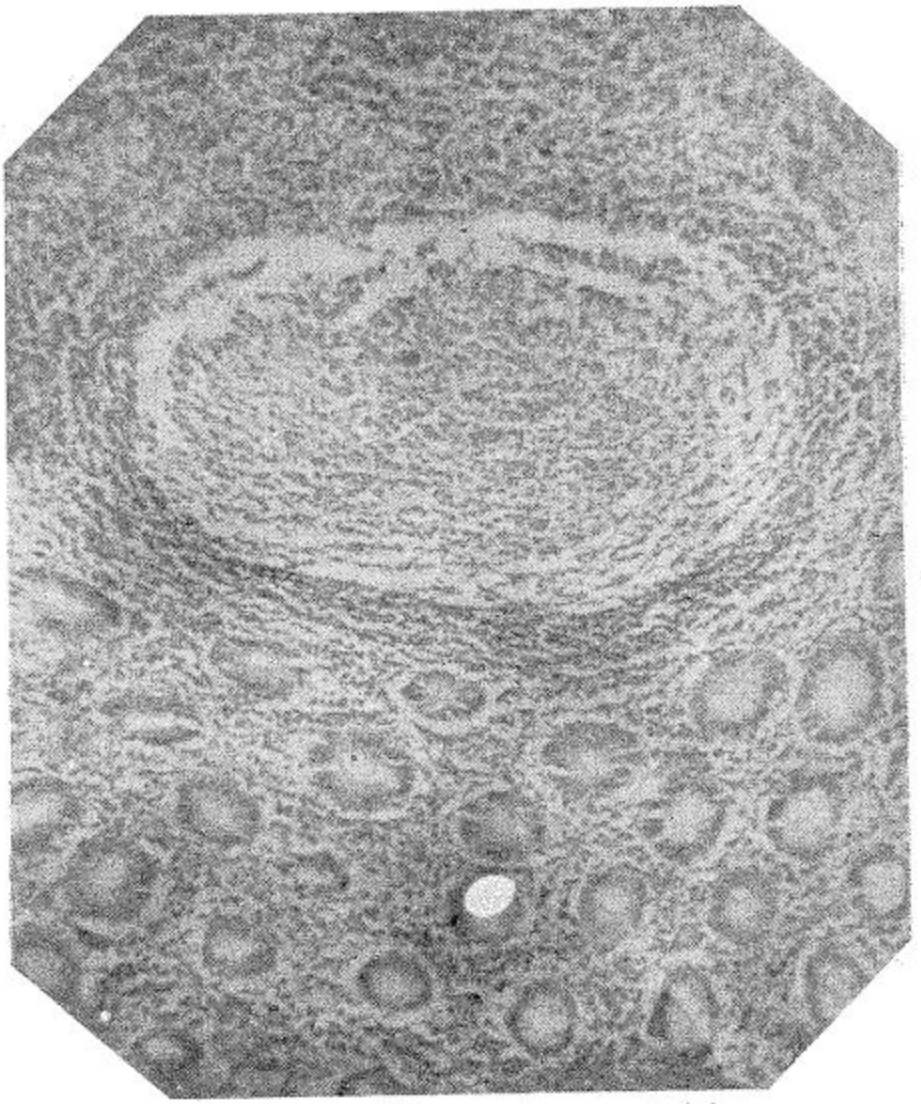

FIG. 65 — **Apendicite aguda ou sub-aguda**

Considerável hipertrofia folicular

FIG. 66 — **Apendicite com hipertrofia da mucosa e tendência á obliteração**

OBSERVAÇÃO N.º 10 — ANATOMIA PATOLÓGICA

Observação clínica N.º ... Papeleta N.º 504.
Nome: O. M. Idade: 11 anos. Sexo: feminino. Côr: branca.

Dados semiológicos.

Dôr: Espontânea, intermitente, na fossa ilíaca direita. O +.
Provocada: Palpação muito dolorosa no ponto de Mac-Burney. + + +.
Rovsing: +.
Meltzer, Lapinski, Jaworski: O +.
Toque retal: + + +.
Defesa: + +.
Febre: 37,2.
Pulso: 98.
Hemosedimentação 1.ª hora: 3. 2.ª hora: 12. Valor horário: 4,5.
Leucócitos: 6.000.

Diagnóstico: *APENDICITE AGUDA.*

Aspecto macroscópico: Apêndice descorado, aderente ao íleo. Ilíaco alto, variedade meso-celíaca. Comprimento: 11 centímetros. Diâmetro na parte média: 0,65 centímetros.

Aspecto microscópico: Instituto Waldemar Castro. N.º 1627. "Parede esclerosada. Tecido conjuntivo substituindo a mucosa. *APENDICITE CRÔNICA OBLITERANTE.* Assinado: Waldemar Castro. Microfotografia n.º 67.

OBSERVAÇÃO N.º 11 — ANATOMIA PATOLÓGICA

Observação clínica N.º (Erros de diagnóstico). Papeleta N.º 612. Nome: M. R. C. Idade: 13 anos. Sexo: feminino. Côr: branca.

Dados semiológicos.

Dôr: Espontânea na fossa ilíaca direita que começou repentinamente. + + + +.

Quase não se pôde fazer exame nenhum dada a fortíssima hiperestesia generalizada.

Vômitos: + + + +.

Constipação: + + + +.

Febre: 37,2 graus.

Pulso: 140.

Disúria.

Exame de urina: Sedimento: Muitas células de descamação do epitélio urinário. Alguns leucócitos. Raras hemacias.

Leucócitos 6.000.

Diagnóstico: *APENDICITE AGUDA.*

Aspecto macroscópico: Apêndice descorado, retrocecal aderente. Comprimento 7,4 centímetros. Diâmetro 0,48 centímetros.

Aspecto microscópico: Instituto Waldemar Castro. N.º 1618. "Hipertrofia do córion e dissociação glandular. *APENDICITE CRÔNICA.*" Assinado Waldemar Castro. Microfotografia N.º 68.

Tratava-se de um cálculo do uréter direito, porção mural.

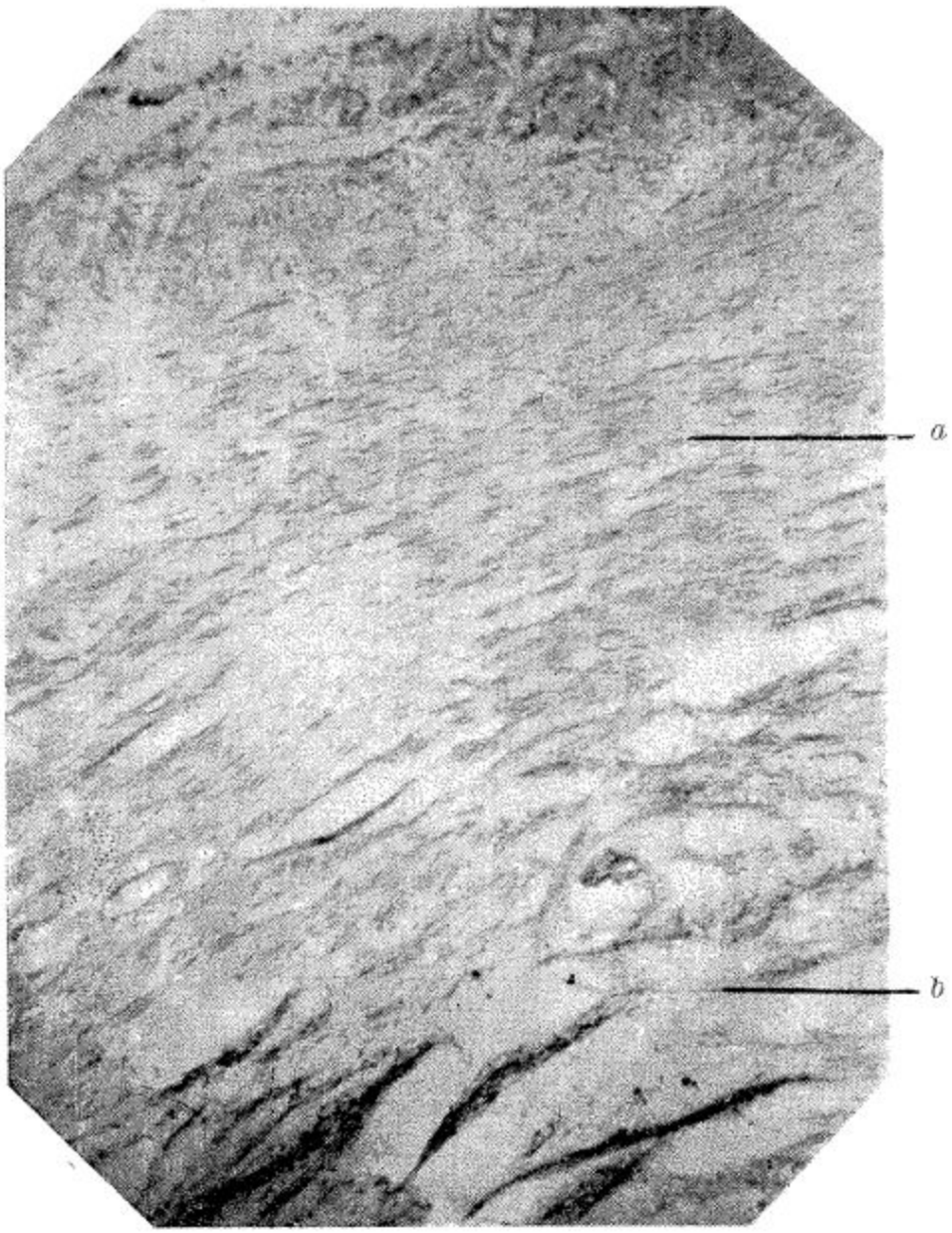

FIG. 67 — **Apendicite crônica obliterante**

a) Parede esclerosada
b) Tecido conjuntivo substituindo a mucosa

250 D. H. E.

FIG. 68 — **Apendicite com hipertrofia**
do corio e dissociação glandular

CAPÍTULO V

Sintomas e Formas Clínicas da Apendicite Aguda na Infância

Dividiremos o presente capítulo em:

1.º — Apendicite aguda do lactente e da primeira infância.

2.º — Apendicite aguda da segunda infância e da terceira infância.

APENDICITE AGUDA DO LACTENTE E DA PRIMEIRA INFÂNCIA

Como já vimos, a apendicite aguda do lactente e da primeira infância é bastante rara.

A estatística do serviço do professor Ombredanne é muito expressiva, a êsse respeito.

Nunca vimos, ou melhor, nunca diagnosticamos apendicite em tal época da vida.

Mondor, a respeito, escreve: "Esta última percentagem (referindo-se a diversas estatísticas), de acôrdo com a de Stephan, nos mostra uma vez mais que o primeiro e o segundo ano da infância são pouco ameaçados pela apendicite e ameaçados tão pouco um quanto o outro.

Sua gravidade, entretanto, é considerável, pela obscuridade clínica, pelo tempo perdido, pelo desfalecimento mais rápido do organismo. Os sinais são enganadores em tôdas as fases; no comêço — cólica, diarréia — fazem dizer enterite; mais tarde meteorismo, parada dos gases — êles gritam pela oclusão, invaginação.

A propósito das apendicites dos lactentes, quero ainda assinalar que Peterson, de Nova York, que operou oito casos, viu sempre, associados, apendicite e invaginação e se diz convencido de que o apêndice é a causa mais comum da invaginação."

APENDICITE AGUDA DA SEGUNDA E TERCEIRA INFÂNCIA

Os nossos casos na primeira infância foram quase todos dos 5 aos 6 anos, à exceção de um caso de criança de 3 anos e meio, que passamos a relatar.

Copiamos justamente o que anotamos naquela época — 13-8-33 — por termos achado o caso muito interessante.

Chegou ao Hospital S. Marcos, de Nova Veneza, uma criança de três anos e meio, filha de italianos, bem nutrida, com temperatura retal de 38.º. Pulso incontável. Vomita, desde a véspera, tudo o que come. Adoeceu repentinamente. Chora e mostra a barriga, dizendo que dói. (sic). Evacúa fézes diarreicas (4 vezes) desde que chegou ao hospital. Ao exame, ventre timpânico, globoso, macicês hepática quase que totalmente desaparecida, reage à palpação superficial. Nada para o lado dos outros aparelhos. Chôro convulsivo. Inquietude. Debate-se na cama. Pesquisa do hematozoário no sangue, negativa. (Nesta zona havia, por essa época, um surto de impaludismo, forma tropical) Urina com traços leves de albumina, sem piócitos. Sôro-glicosado, gota-gota, na coxa (150 ccs.) Comprimidos de lactosimbiosina. Envoltórios frios. Dieta hídrica.

14/8/33. — A diarréia passou. O ventre está mais timpânico. Estado geral estacionário. Sôro glicosado. Dieta: leitelho + água. Vomitou duas vezes. Temperatura: 37, 6-38,9. Pulso: 110-140.

15/8/33. Os intestinos não funcionam. A macicês hepática aumentou. Estado geral melhor. Temperatura: 37,2-37,8. Pulso: 100-120. Não vomitou.

16/8/33. Evacuou, uma vez, fézes pastosas, com muito mau cheiro. Ovos de oxiúros e ascarís. Muitos oxiúros vivos. Pequena lavagem retal com água e vinagre. Sôro glicosado e a mesma indicação anterior.

Temperatura — 37,2-37,9. Pulso 100-120.

Não vomitou. Estado geral estacionário.

17/8/33. Estado geral muito melhorado. Evacuou duas vezes. Não vomitou. Ao exame, diminuiu o timpanismo do ventre, mas ambas as fossas ilíacas estão muito dolorosas. Temperatura: 36,8-37,2. Pulso 100-120.

18/8/33. Estado geral estacionário. Evacuou bem. Fossa ilíaca direita muito sensível. Flexão da coxa direita sôbre o ventre. A extensão da coxa é muito dolorosa. Nota-se empastamento na zona apendicular. Gêlo no abdômen. Temperatura 36,8-39º.

19/8/33. O empastamento da fossa ilíaca direita aumentou. A temperatura matinal é de 39º. Mandamos fazer uma vacina antipió-

gena e resolvemos intervir. Anestesia ao cloretila. Incisão de Mac-Burney. Ao abrir o peritônio, jorra pus fétido. Limpeza cuidadosa. Extirpação de um apêndice perfurado, quase completamente livre na bolsa purulenta.

Aderências peritoniais limitando perfeitamente a cavidade. O apêndice foi ligado na base com fio de sêda e seccionado a termo cauterio. Dreno de borracha n.º 18, fixado com crina. Oxiúros no apêndice.

20/8/33. Sem temperatura. Muito melhorado. Pulso 100. Drenou pouco. Evacuou.

21/8/33. Retirada do dreno.

Alta curada.

Desta observação se vê a forma insidiosa da apendicite nos primeiros anos de vida. Só firmamos o diagnóstico, quando o próprio organismo resolveu mostrá-lo, gritantemente, por meio do abcesso peri-apendicular. Era uma criança robusta, suportou a moléstia e, se as aderências não tivessem protegido a grande cavidade, o caso teria sido fatal.

No atestado de óbito, outro diagnóstico estaria inscrito.

Hoje, depois de alguns anos de prática, por certo teríamos chegado a diagnóstico mais precoce.

A dôr, os vômitos, a febre, a falta de outros órgãos afetados e aquela *diminuição da macicês hepática* nos levariam a pensar em apendicite.

Desde que pensássemos em apendicite, o toque retal nos daria o fio condutor para o diagnóstico certo: a ampola retal estaria dilatada e a defesa, que na criança de tenra idade é difícil de ser pesquisada no abdômen, seria encontrada na própria ampola retal, para o lado direito.

Mesmo que não chegássemos ao diagnóstico exato, pelo menos os sintomas da peritonite nos chamariam a atenção. Peritonite estreptocócica? Diverticulite de Meckel? Apendicite? Seriam algumas das perguntas que faríamos e a laparotomia exploradora teria resolvido o problema.

Todos são concordes em que apendicite na criança é de uma *particular gravidade*. Aí estão as estatísticas.

Elas são concordes: *as complicações aumentam à medida que a idade baixa.*

Mondor dá como razões da gravidade, os seguintes fatores:

"1.º — A rapidez da evolução das lesões.

"2.º — O desfalecimento subitâneo do organismo.

"3.º — O obscurecimento dos sintomas pelo tratamento.

"4.º — As complicações tóxicas são frequentes e precoces.

"5.º — Os sinais paradoxais.

Sigamos a ótima divisão do mestre francês:

1.º — *Rapidez da evolução das lesões.*

Vejamos nas observações clínicas 80, 81, 82, 87, 88, 90, 91, como os sintomas foram gritantes e a evolução rápida. Casos todos de peritonite. Exsudato sanioso na cavidade e apêndices gangrenados. Graças ao tratamento médico, à soroterapia intensíssima, à larga drenagem êsses doentinhos escaparam. Em 48 horas, em média, tais apendicites evoluíram para uma peritonite.

"E' de duas em duas horas que é necessário seguir o doente para tentar fazer o diagnóstico", sublinha Mondor. A respeito, transcrevemos, aquí, um caso por nós publicado em "Notas Práticas", 1939. E' o da observação clínica 32.

"Uma vez só o pulso nos fêz intervir: chamados em conferência pelo distinto pediatra de Florianópolis, dr. A. Pereira e Oliveira, fomos examinar um menino de cinco anos de idade, doente há 24 horas, com febre moderada (38 a 38,5). Ventre tratável, pulso a 110, para o qual nosso colega esgotara as pesquisas de laboratório, sem chegar a uma conclusão diagnóstica. O único sinal era dôr, ao toque retal, no Douglas. Sinal ótimo, mas impreciso na criança, que reage muito a êsse exame. Resolvemos, de comum acôrdo, examinar o doente durante a noite, de duas em duas horas. A pulsação foi aumentando gradualmente. Pela madrugada, baseados quase que exclusivamente neste sinal, resolvemos intervir e encontramos um apêndice bastante inflamado. Na manhã seguinte a febre desapareceu. O doentinho teve alta, curado."

Atualmente, depois de mais habituados a fazer o toque retal, não o chamamos mais de "sinal impreciso na criança".

2.º — *Desfalecimento subitâneo do organismo.*

O organismo da criança tem reações muito mais vivas do que o do adulto.

Suas defesas são menores.

O terreno é virgem de infecções.

Na criança, os germes se exaltam como num meio de cultura nova.

Ao par disso, as oscilações rápidas do estado geral são, muitas vezes, enganosas.

Vejamos um exemplo concreto.

Fomos chamados em conferência, ao pé de uma criança de 5 anos de idade. O colega assistente, pediatra, concordou com o diagnóstico de apendicite aguda. Mas, como já acompanhava o caso, há vários dias, observando os sintomas, verificava francas melhoras. Foi contrário à intervenção que nós reputávamos devera ser imediata.

Não operamos; havia a oposição do médico da família, por muitos títulos mais conceituado do que nós.

Gêlo no ventre e espera do completo esfriamento do processo. À noite do mesmo dia, há agravação do quadro. Vômitos. Pulso incontável. Sintomas de peritonite generalizada. E morte, no momento exato em que chamados, começávamos a examinar o doente.

Para o caso cabe, perfeitamente, a frase lapidar de Pauchet:

"Tôda a apendicite aguda reconhecida será operada imediatamente. Não fazer vir o cirurgião em conferência; enviar o doente, imediatamente, a um centro de cirurgia, ao hospital ou a uma clínica privada, para ser operado o mais cedo possível".

Interessantes, sob êsse ponto de vista, são as observações clínicas 76, 83, 85, 89.

3.º — *Obscurecimento dos sintomas pelo tratamento.*

O professor Nogueira Flôres, em uma de suas conferências, escudado em longa prática e grande saber, aclara êste fato:

"Uma criança é atacada de uma crise francamente aguda de apendicite: dôr característica, vômitos, temperatura de 39º, bom pulso, bom fácies. Decidimos tentar o tratamento pelo resfriamento: dieta absoluta, rigorosamente absoluta, sem uma gota d'água; e aplicamos largamente gêlo no ventre.

Os vômitos cessam; o ventre primeiramente, um pouco abaulado; diminue notavelmente de volume, a temperatura se abaixa a 37º,5; a dôr abdominal parece também nitidamente atenuada.

Todos se felicitam pelo feliz efeito do tratamento. No quinto dia, por exemplo, a temperatura da manhã é ainda de 37º,5. Pelas duas

horas do dia, a criança acusa uma viva dôr abdominal; seu fácies se altera muito de-pressa; o pulso, pequeno, bate 140 vezes por minuto. Pelas quatro horas da tarde, operamos com toda urgência e temos a dolorosa surpresa de deparar com uma peritonite supurada difusa.

Acontece, porém, que a criança tão sensível aos venenos, é muito sensível também, à ação do tratamento pelo resfriamento, que mascarou os sintomas; suprimiu os vômitos, impediu a ascenção térmica e a aceleração do pulso, suprimiu a dôr abdominal; nada impediu a evolução das lesões, a difusão da peritonite.

Nesse tempo, à *dieta* e *ao gêlo,* ajuntávamos ópio. Muito depressa, demos conta do inconveniente do ópio que C. Nelaton acusava muito justamente de mascarar os sintomas de agravação.

E' indispensável saber que a *dieta absoluta* e o *gêlo* bastam para produzir o mesmo resultado, para não se deixar conduzir, depois de alguns dias de melhora aparente, à terrível intervenção de urgência retardada."

A observação clínica 48 é sugestiva, quanto a êsse ponto.

4.º — *As complicações tóxicas são frequentes e precoces.*

Reunimos tôda uma série de apendicites tóxicas da observação clínica 50 à observação 61.

Na descrição das formas clínicas, falaremos mais detidamente da toxemia apendicular.

5.º — *Os sinais paradoxais.*

Tristíssimos, às vezes, os desastres causados pelos "sinais paradoxais" da apendicite aguda da criança. Levam a erros diametralmente opostos. Às vezes, fazem com que deixemos de operar, quando há urgência, e às vezes, nos levam a intervir sem ser necessário.

No adulto é raro que isto suceda, mas, na criança, é muito comum.

As nossas observações clínicas numeradas de 32 a 49 são exemplos, mais ou menos típicos, da sintomatologia paradoxal da apendicite aguda infantil.

FORMAS CLÍNICAS: Dividiremos o assunto pelo esquema seguinte:

1) Apendicite aguda com sintomatologia clara.
2) Apendicite aguda com sintomatalogia obscura.

3) Peritonites
- Localizadas: abcesso peri-apendicular.
- Difusa, purulenta aguda.
- Difusas secundariamente
  - peritonite progressiva
  - " em dois tempos
  - " em três tempos

4) Apendicites tóxicas.

Continuamos, neste capítulo, a nos basear em Mondor, que em seu livro "Diagnósticos urgentes" aborda com precisão inexcedível o problema clínico da apendicite aguda, classificando as peritonites. A classificação geral de Mondor está ligeiramente modificada por nós.

1.º — *Apendicite aguda com sintomatologia clara.*

E' tirada de Forgue a divisão clássica:

"A apendicite é definida, clinicamente, pelo conjunto dos seguintes distúrbios mórbidos, classificados em três categorias:

1.º — Sintomas dolorosos.

2.º — Fenômenos inflamatórios, mais ou menos localizados.

3.º — Sintomas subjetivos e gerais.

Os *sintomas dolorosos* são constituídos por uma tríade: a) dôr localizada na metade da linha que une a espinha ilíaca anterior e superior ao umbigo (ponto de Mac Burney); b) contração de defesa da parede, que se torna tensa e se faz dura quando se palpa; c) hiperestesia superficial da região (sinal de Dieulafoy).

Os *fenômenos inflamatórios* são mais ou menos circunscritos à fossa ilíaca; são causadas pela infecção e pela reação do peritônio, provocadas pelas lesões apendiculares.

Os *sintomas subjetivos* são de duas espécies: uns, referentes às funções do tubo intestinal (vômitos devidos à inflamação peritonial, constipação que pode chegar até à oclusão e que deve ser imputada à paralisia intestinal), outros, sintomas gerais que se manifestam com modificações do pulso e da temperatura (estas menos nítidas), com alterações do *fácies,* com depressão física e que se relacionam com uma tóxi-infecção originada no foco apendicular.

Êsses sintomas todos podem ser sintetizados no conjunto:

1) dôr à direita, na fossa ilíaca.

2) defesa da parede da mesma região.

3) febre.

4) vômitos.

5) taquisfigmia.

6) constipação.

Seria a crise clássica, aparecendo repentinamente, atingindo a pessoa em pleno gôzo de saúde perfeita e que, aos poucos, deixada a si mesma, com maior ou menor rapidez, evoluiria ou para o *esfriamento* ou para as complicações peritoniais.

Muitas vezes na criança êsse quadro aparece completo, dando respostas nítidas às manobras da semiologia, reações positivas aos exames de laboratório, côr e vida às filigranas da clínica.

Chamamos a êsses, casos felizes: o doente é operado dentro do prazo, já para o qual Dieulafoy chamava tanto a atenção, em que êle deve, forçosamente, ser salvo.

Ajuntemos a dôr provocada pela palpação e, muitas vezes a diminuição da macicês hepática.

Na criança, no entanto, o quadro é menos constante do que no adulto e tanto dêle mais se afastará quanto mais afastada estiver, para idades mais baixas, da terceira infância, época em que a apendicite aguda da criança muito se assemelha à apendicite aguda do adulto.

Exemplos típicos de apendicites agudas com sintomatologia clara são nossas observações clínicas de numeros 7 a 31.

2.º — *Apendicite aguda com sintomatologia obscura.* (Observações clínicas de numeros 32 a 49).

São os casos difíceis em que o cirurgião, às vezes, é obrigado a esperar de mão armada, navegando na dúvida, temendo esperar demais, temendo também agir com excessiva pressa.

Faltam muitos sintomas clássicos. A dôr é difusa, começa em pontos não típicos, no epigastro, num hipocondrio, à esquerda na fossa ilíaca, ao redor do umbigo, no ponto cístico e depois se difundiu. Vem, então, a abilidade do clínico. A criança é indócil. Não se deixa examinar como o adulto. Reage. Debate-se. Grita. Há necessidade que sua confiança seja conquistada. O coeficiente individual entra em jôgo. O bom clínico sempre poderá, gastando mais ou menos tempo, examinar bem uma criança que não tenha ultrapassado os limites da normalidade psíquica.

O comêço, desprovido de dramacidade, lembrando uma indigestão, motivadora da maioria das complicações apendiculares na infância, por causa da malfadada fórmula da medicina caseira: indigestão = purgante. O purgativo faz a moléstia, muitas vezes, evoluir sem de-

graus, precipitar-se, vertiginosamente, para uma peritonite generalizada.

Mondor escreve: "A dôr abdominal é o primeiro aviso, e a criança não a desconhece, nem a deixa ignorada.

Mas não é necessário esperar que ela nos ajude, sempre, a localizá-la: onde ela esteja, admití-la, e, muito frequentemente, à altura do umbigo ou do epigastro. Muitas vezes se dá muito pouco valor a essa dôr. A "cólica" parece, aos pais, ser o "apanágio desta idade" (Howland).

"O médico deve estar atento aos sinais seguintes: é uma dôr viva, aguda, aparecendo por crises. Não se deve levar em conta a localização; deve-se, mesmo, saber descobrir a criança que nega, por mêdo da terapêutica desagradável ou da intervenção cirúrgica. Basta observar *contrações musculares,* surpreender pequenos sinais: a criança tem a *coxa direita flectida,* ou a *mão direita, em defesa,* no bom lugar e então êle poderá fazer a primeira idéia da localização; a sinais mais importantes, êle dará todo o valor: *dôr à esquerda, dôr franqueando a linha mediana* e, sobretudo, *dôr noturna.* Temoin e Howland insistiram muito sôbre êste último característico. Drachter disse mais nitidamente ainda: "As crianças, por doentes que estejam, com pneumonia ou outras afecções febrís, dormem por longos momentos, mas a criança com dôr abdominal grave não dorme e não deixa ninguém dormir. Existem sinais enganadores: dôr lombar alta, dôr dorsal, dôr à esquerda."

Vimos no capítulo referente à Anatomia que várias situações o apêndice ileo-cecal podia ocupar no abdômen. Recordemo-lo todas, pois, por mais absurda que pareça sua localização no abdômen, ela poderá marcar aí o lugar da apendicite. Em nossa casuística vemos as múltiplas localizações da dôr espontânea que encontramos.

Para os casos obscuros ir atrás de todos os sinais clínicos e do auxílio do laboratório (Vide Semiologia).

3.º — *Peritonites:* A mais benigna das peritonites é a localizada, o abcesso peri-apendicular, expressão da boa defesa orgânica e da baixa virulência do germe. Foi uma peritonite bastarda, a princípio generalizada, mas, vencida, ficou limitada por aderências numa bolsa purulenta.

E' o epílogo muitas vezes feliz de um drama tenebroso. (Vide observações clínicas de 62 a 70).

Contrastando com ela temos a *peritonite difusa,* a *peritonite purulenta aguda,* a *peritonite franca.* E' o ventre em contratura generalizada. Diagnóstico impossível de errar. A decisão deve ser urgente. Operada imediatamente e com tratamento post-operatório inteligentemente dirigido, a criança é, quase sempre, salva.

Belos casos são os das observações clínicas 72, 73, 76, 78 e 86 e, entre elas, temos diversos de *peritonite pútrida,* muito mais grave ainda, exigindo a máxima precocidade, perfeitamente curável com ação pronta, decisiva e inteligente.

As peritonites difusas secundariamente, segundo Mondor, seriam *peritonite progressiva, em dois tempos, em três tempos.*

a) *Peritonite Progressiva.* — E' a que é obscurecida pelo tratamento e que *"leva os doentes no período de observação, desenvolve-se sob os olhos do médico com sinais frustos.* (Mondor)". Felizmente só tivemos um caso e êsse mesmo não foi em criança. Eis a respeito, o que escrevemos há tempo:

"Perdemos só um caso: chamados em conferência por um colega, examinamos a domicílio um jovem robusto de 23 anos. Apendicite ou não? — perguntava o colega que já o vinha tratando há dias. Peritonite generalizada — respondemos. Sem vômitos? Com temperatura subfebril? Eufórico? Sim, era um caso típico de peritonite em três tempos: apendicite, abcesso, perfuração e generalização com os fenômenos de intoxicação profunda que precedem o coma e a morte. Instados, intervimos. Peritonite pútrida. Drenagem. Morte."

Tínhamos classificado o caso em *peritonite em três tempos,* hoje o classificaríamos de peritonite progressiva.

b) *Peritonite em dois tempos.* — Mondor sintetisa:

"O reaparecimento dos sintomas, após a acalmia, a volta da dôr, da febre e dos vômitos são quase sempre uma peritonite."

Pendemos mais para o intervencionismo sistemático em caso de dúvida. Nossa estatística felizmente não conta com tais casos pessoais.

c) *Peritonite em três tempos.*

1.º tempo....	Comêço febril, crise apendicular aguda. Melhora.
2.º tempo....	Novamente febre. Abcesso peri-apendicular.

3.º tempo.... { Dôr violenta.
Peritonite hipertóxica.
Abertura do abcesso no peritônio.

Êste esquema deveria estar na mente de todos os médicos que estivessem ao lado dos *"médicos que não querem ver nunca a apendicite aguda"* parafraseando Brunon, adaptando sua fórmula. "Os medicos estão divididos em dois campos: os que não querem ver nunca a apendicite crônica e os que a vem em tôda a parte", à apendicite aguda.

4.º — *Apendicites tóxicas.*

Eis, a respeito, o quadro de Descomps, citado por Mondor:

"Examinemos as reações por ordem de frequência e de importância decrescentes:

"I. Do lado do *aparelho circulatório,* são essencialmente as modificações do pulso. O pulso é pequeno, hipotenso, fraco, filiforme, acelerado, irregular e cedo incontável; êsses acidentes se vão acentuando até o colapso cardíaco terminal. Esta reação cardiovascular, que se julga pelo estado do pulso, está em primeiro lugar para o diagnóstico e também para o prognóstico.

"II. Do lado do *aparelho respiratório,* a dispnéia, as irregularidades do ritmo respiratório, e espasmo da glote, o soluço, a opressão precordial.

"III. Do lado do *aparelho regulador térmico,* a hipotermia tão característica dos processos tóxicos, mais raramente a hipertermia, os calafrios.

"IV. Do lado do *aparelho vaso-motor,* notemos êsses fenômenos clínicos, êles mesmos bem conhecidos: alteração do rosto, fácies contraído, côr de cera, terroso, lívido, segundo os casos, olhos escavados e brilhantes, o nariz afilado com as asas batendo, os lábios descorados, as extremidades cianosadas ou, na maioria das vezes, pálidas e frias.

"V. Do lado do *aparelho secretor,* notemos: na pele, secura dos tegumentos sem impregnação sudoral, e, mais tarde, suores frios; nas mucosas, múltiplas reações que podem ser resumidas em língua sêca e rugosa, sem umidade, sensação de sêde, vômitos alimentares, depois mucosos, enfim biliosos ou misturados com sangue negro (vômito negro de Dieulafoy), a sub-icterícia, a diarréia tóxica, fecal, serosa, enfim sanguinolenta, cuja presença paradoxal — aparentemente paradoxal — quando se supõe um estado abdomino peritonial e, em particu-

lar, uma peritonite apendicular, confunde por vezes o diagnóstico. Para o lado das mucosas urinárias, a oligúria, a estrangúria, por vezes a albuminúria e glicosúria, de maneira quase constante, aumento da toxidez urinária. Do lado das mucosas aéreas, a congestão das bases."

Nossas observações clínicas do número 50 ao 61 são de formas tóxicas.

CAPÍTULO VI

Diagnóstico

Somos chamados ao pé do leito de uma criança em crise aguda do abdômen. Embora o espírito do clínico deva estar isento de idéias preconcebidas, no abdômen agudo, mesmo não alarmante, a apendicite será o ponto de partida das suposições.

Não é na crise típica que necessitamos de argúcia para ir buscar o sintoma que esclarece. E' nessas formas frustas, arrastadas, duvidosas, que o "ôlho clínico" — prática adquirida, "savoir faire", minúcias armazenadas no subconsciente — traz a certeza a intuição do diagnóstico exato.

O diagnóstico da apendicite aguda na criança depende da paciência do médico, de sua maneira de indagar e de seu hábito de examinar.

Antecedentes familiares que parecem não ter importância, às vezes, permitem ilações valiosíssimas. Eram quatro irmãs, quase da mesma idade. A primeira foi operada de apendicite aguda, com bom resultado. A segunda, em plena puberdade, foi por nós operada de apendicite aguda, tendo tido uma forma tóxica, de diagnóstico difícil, cujos sintomas cardiais eram diminuição da macicês hepática, localização um pouco mais acentuada da dôr na fossa ilíaca direita, tendo começado em todo o abdômen, sem vômito, sem febre, e com pulso rápido. Depois de cuidadoso exame, podia-se perceber ligeira defesa na zona apendicular. Chamado um colega em conferência, dado o mêdo dos pais de qualquer intervenção cirúrgica, êsse confirmou o diagnóstico. Operada, estava o apêndice inflamado. A doente se salvou.

A terceira, nas mesmas condições, um ano depois, cai com sintomas idênticos. Chamado também um colega em conferência, êsse discorda do diagnóstico e pende mais para infeção hebertiana. Insistimos na intervenção e o colega a contraindica. O pai da menina estava em viagem. Fizemos as seguintes considerações ao colega: si é tifo, será grandemente prejudicada a doente pela operação. Si é apendicite tóxica, morrerá antes do resultado do Widal e da Hemo-

cultura. Operamos sob nossa exclusiva responsabilidade. Era apendicite aguda. A doente se salvou.

A quarta, alguns anos depois da última, adoece do abdômen. Talvez os sintomas tenham sido mais frustos. Foi tratada de tifo. À distância, sabedores do que ocorria, lembramos que bem podia ser uma quarta crise, na quarta irmã, com aquele caráter frusto, familiar, que já observáramos antes, nas outras duas.

Infelizmente nossa suposição estava certa. Foi operada no quinto dia, de uma peritonite progressiva, quando o organismo não mais pôde reagir. Faleceu na manhã seguinte da operação.

Observamos, muito comumente, que a apendicite aguda vem por séries, simulando uma epidemia. Como exemplo isolado temos, em nossa estatística, os casos de peritonite apendicular (83, 84, 85, 86) operados nos dias 7 e 8 de dezembro de 38 em crianças, seguidos dos casos 71, 91, 58, 2, 5, e 6, todos no mesmo mês, em datas próximas.

O aparecimento de grande número de casos deve lembrar a possibilidade de outros.

Nunca vimos um caso de apendicite aguda em criança, sem encontrarmos, também, sinais de angina ou de hipertrofia das amígdalas. Os dentes em mau estado e o oro-faringe doente nos farão pensar no fenômeno de Sanarelli-Schwarzmann.

A helmintíase não é uma negação da possibilidade de apendicite aguda e, sim, mais um dado favorável, cujo valor dependerá, no entanto, da associação criteriosa de outros achados.

Nos antecedentes pessoais as crises anteriores dão informes muito preciosos. As formas *recidivantes* existem também nas crianças e, às vezes, seu único sinal nítido é o vômito.

O comêço *súbito,* a dôr periumbilical, a epigástrica do início no adulto é mais comumente periumbilical na criança e, em nossa estatística, foi constatada em grande número de casos.

O comêço *noturno,* pois é de noite, no meio da noite que, repentinamente, o pequeno doente *desperta* e chora. Não mais concilia o sono e é frase feliz *"quando a criança está com apendicite ninguém mais dorme em casa".*

A dôr pode começar intensamente, ser contínua e também se agravar por crises.

Como localizar a dôr ao exame clínico?

Existe multidão enorme de sinais.

O mais simples, o mais certo, quando positivo, é a dôr provocada pela palpação da zona dolorosa.

Palpar com a face palmar dos dedos, com ambas as mãos, cuidadosamente, aumentando progressivamente a pressão sem exagerar. E não com a ponta do dedo. No ventre de qualquer pessoa e, principalmente, de uma criança, um dedo em riste, premido fortemente provocará dôr mais ou menos forte.

Pesquisemos a dôr provocada em todos os pontos que descrevemos no capítulo referente à Anatomia, ou melhor, *nas zonas correspondentes a êsses pontos:* Mac-Burney, Lanz-Paes Leme, Morris, Clado, Lenzmann, Sonnenburg, Munro, Buakhardt e Antôni Pedro.

Onde encontramos, *com mais frequência,* a dôr provocada n apendicite aguda da criança foi *numa zona de dois dedos transverso de altura, situada na linha bis-ilíaca, começando a 3 centímetros d espinha ilíaca ântero-superior e se prolongando por 4 centímetros par dentro.*

Os apêndices retro-cecais, relativamente raros na criança (observações clínicas 35, 50, 53, 57, 64, 67, 69, 75,) 7,2% de nossa estatística, dão comumente, segundo Mondor e como foi observad também por nós, a dôr provocada em qualquer ponto da região lombar direita. Às vezes, há ligeiro edema desta região.

Quanto aos sinais clínicos, percorramos os mais conhecidos.

Sinal de Rovsing. — Maurice Tussau assim o descreve: "Sina de Rovsing, que é excelente. Por massagem, comprimindo o cólon à esquerda e levando o seu conteúdo para o ângulo esplênico, continuando a fazê-lo progredir ao longo da guirlanda transversa (Pauchet), o ceco se enche e revela um reflexo doloroso no Mac-Burney.

Mondor, no entanto, é de opinião que êste sinal é "négligeable on lui a trop longtemps fait crédit".

Quando o caso não é claro, muitas vezes o sinal de Rovsing, qu não é patognomônico, presta serviços.

Sinal de Blumberg — Descubramos o ponto ou a zona de maio dôr à pressão. Comprima-se êsse ponto, progressivamente, até qu a dôr passe; é a compressão anestésica. Passada a dôr (quando ist

se dá) retire-se bruscamente a mão; no caso de sinal positivo, o doente acusará uma dôr de agulhada.

Jacob, Mignon, Delorme, Toubert, Tanton e outros da Escola de Val de Grace, preferem pesquisar o mesmo sinal à esquerda, é o sinal *contro-lateral* e dizem: "Não é à direita que se pode diagnosticar a apendicite que necessita ser operada com urgência, é à esquerda. (Citado por Tussau)".

Sinal de Meltzer — Lapinski e Jaworski. — Ramond assim o descreve: "Si a simples palpação abdominal profunda, em decúbito dorsal, basta para fazê-la aparecer, ela (a dôr) se manifesta de uma maneira muito mais nítida ainda quando, mantendo-se os dedos apoiados no ponto de Mac-Burney, apertando-os o bastante para apenas provocar sensação desagradável, pede-se ao doente que eleve verticalmente todo o membro inferior direito, em linha reta, sem dobrar o joelho. Por ocasião da contração do músculo psoas, que tem por efeito aumentar seu volume e endurecê-lo, o apêndice fica fortemente comprimido entre duas fôrças opostas — a dos dedos e a do psoas — donde a produção de viva dôr que surpreende o indivíduo não prevenido, faz-lhe soltar exclamações de sofrimento, ao mesmo tempo que pára instantaneamente o movimento começado pela perna. E' o sinal de Meltzer ou de Lapinski e Jaworski, que minha doente apresentava de maneira manifesta".

O sinal de Meltzer-Lapinski e Jaworski é sempre mais nítido do que a palpação da fossa ilíaca, e faz parte de nossa norma constante de proceder os exames.

Sinal de Hochnegg. — Pelo toque retal uma cavidade ampolar vazia. Uma das variantes seria a *dôr na ampola retal,* ao toque, para o lado do apêndice. Sinal ótimo na infância que, de algum tempo para cá, temos usado.

O toque retal combinado com a palpação do abdômen, servirá muito bem nos casos difíceis em crianças dóceis.

Sinal de Drachter. — "Agarrando com a mão o pé da criança, com a outra se percute o calcanhar; em caso de peritonite em comêço, a criança procura se defender contra a dôr provocada pela percussão, levando as duas mãos ao ventre". Nunca o usamos.

Sinal de Lambesco. — O choque lombar à direita. Lambesco, com uma documentação de positividade em 500 casos, publica a seguinte técnica:

"A técnica é das mais simples. O doente, estando de pé, as costas para o médico, que, sentado, aplicará a mão esquerda fechada, pelo rebôrdo cubital, acima da crista ilíaca direita, na região lombar do doente. Êste botará em extensão a coluna (de 10 a 15 graus) para distender o psoas correspondente afim de que o ceco apêndice possa melhor se repousar sôbre o músculo. Então, com a mão direita, também fechada, o médico baterá duas ou três vezes sôbre a esquerda imobilizada lá onde a fixara. Interrogar-se-á a pessoa e, si tiver dôr dir-se-á que mostre com o indicador. Vereis que o apendicular indicará um dos pontos clássicos: Lanz ou Mac-Burney".

Só há pouco é que tivemos notícia dêsse sinal publicado no "Monde Medical" de maio de 1938.

Experimentamo-lo em pessoas sãs. Todos mostram sempre um ou outro ponto doloroso. Nós, que já fomos apendicectomizados, sentimos a dôr no Mac-Burney.

Sinal da contração dos adutores.

Na "Resenha Clínica Científica" de junho de 38, encontramos êste sinal que desconheciamos:

> "Richet e Netter, em conclusões a uma observação de dez anos, assinalam agora um novo sintoma que caracterizaria esta afecção (*Paris Médical*, n. 43, 1937): consistiria numa ligeira contratura dos músculos adutores da coxa direita. O sinal é facilmente reconhecível colocando-se o paciente em decúbito dorsal, pernas semiflectidas joelhos unidos, calcanhares no plano da cama e bôca aberta; o relaxamento muscular deve ser completo e a prova não é dolorosa. Provoca-se lentamente e com doçura a abdução das coxas pelo afastamento dos joelhos com as mãos; em um certo ponto, enquanto o joelho esquerdo é facilmente levado ao plano do leito, o direito é impedido em um ponto do seu percurso por uma contratura que pode ser facilmente vencida pela pressão da mão e que por êste motivo, requer uma grande delicadeza na manobra para poder ser revelada.
>
> Êste sinal acha-se presente em cêrca de 40% dos casos e é independente da gravidade da forma; segundo

os autores, é sobretudo frequente nas apendicites banais e, por outro lado, é quasi que específico da apendicite. Somente uma vez foi encontrado no decurso de uma salpingite, mas os autores não puderam provar ou excluir a eventualidade de uma apendicite concomitante.

Por enquanto o mecanismo da contratura não é explicável, não havendo nenhuma relação direta entre o apêndice e a inervação motora dos adutores ou do simpático lombar; pode-se somente pensar que se trate de um fenômeno reflexo.

Em todo caso, o sinal é praticamente interessante, porquanto, abstraindo-se uma coxite concomitante, permite esclarecer facilmente um síndromo abdominal direito no próprio leito do doente".

Sinal de Otávio de Carvalho. — E' assim descrito por Otávio de Carvalho: "Colocado o doente em posição de Trendelenburg, a 45 graus, mais ou menos, comprime-se a região periumbical esquerda, num ângulo de 90 a 180 graus. O paciente sente dôr igual àquela que sentiria na região de Mac-Burney. Se o apêndice é retro-cecal, a dôr se propaga para a região vesicular".

Não temos prática dêste sinal

Sinal de Bastedo. — Uma lavagem de ar provoca, por distensão do grosso intestino, dôr no ceco-apêndice. Numa lnaçamos mão dêle pela sua dificuldade técnica.

Dôr que se estende para o membro inferior direito — A criança se queixa de dôr na perna quando caminha e, logo depois, vem a crise aguda de apendicite.

Tivemos 3 casos (15,45,55). Operados, eram 3 apêndices pélvicos com aderência ao nivel do psoas direito.

Anisocoria — Há vários anos lemos êste sinal. Na apendicite aguda haveria midríase à direita. Sempre o pesquisamos e nunca o encontramos.

Por fim deixamos os sinais que reputamos os mais fiéis, em ordem decrescente, e que quase sempre estão presentes.

1.º — *A defesa* — Mondor escreve: "A defesa muscular é, tanto na criança, quanto no adulto, um sinal precioso. Positivo, êle leva à convicção, mas pode faltar: um apêndice retro-cecal, um apêndice

pélvico, um apêndice grangrenado podem deixar uma parede abdominal anterior, perfeitamente, inteiramente flácida".

Quase sempre o encontramos positivo nos casos de apendicite aguda.

Procurado com paciência, á maneira de quem pesquisa uma flutuação, comparando com a região perfeitamente simétrica, êle aparecerá Nos retro-cecais, na região lombar é quase que típico. Necessita de paciência e tacto. Presente indica sozinho a necessidade imperiosa de intervir. Eis um caso por nós publicado:

> "Moça de 18 anos. Chamado às 11 e meia da noite. Quando chegámos havia melhorado. Temperatura: 36,4. Pulso: 80. Teve vômitos pela manhã e cólicas não localizadas à noite. Ligeira dôr à palpação no Mac-Burney onde, pesquisando cuidadosamente, encontrámos uma zona de defesa. A doente chegou caminhando ao Hospital e as enfermeiras se admiraram de irmos operar, àquela hora, uma pessoa com tão bom estado geral. Apêndice enormemente dilatado, cheio de pus, prestes a perfurar".

2.º — *A diminuição da macicês hepática* — Não é um sinal patognomônico, mas reputamos importantíssimo e sempre o pesquisamos. Indica o comêço de reação peritonial e é o peritônio que, na apendicite infantil, primeiro reage. Estamos absolutamente convencidos disso. Existem, como estão sendo ultimamente estudados, distúrbios circulatórios graves, com comprometimento do metabolismo gasoso. Embora apareça a diarréia, há sempre estase gasosa. E daí o aparecimento da *diminuição da macicês hepática que é, para nós, na criança e no adulto, sinal de alarme, sinal de lesão orgânica.* (Vide nossas observações). Tanto valor damos a êste sinal que, na suposição de apendicite começamos sempre pela sua pesquisa. Não nos falhou até agora.

3.º — *Desaparecimento dos movimentos do abdômen durante a respiração.* — Para o diagnóstico da apendicite aguda da criança é providencial. Fácil pesquisá-lo na criança mais indócil.

Geralmente, observando-o é que tentamos conquistar a confiança do doentinho.

Se não é nítido quando observamos, façamos o que Pironneau manda: *procuremos a atenuação do murmúrio vesicular na base pulmonar direita.*

4.º — *Hiperestesia cutânea* — Pesquisemos a hiperestesia cutânea pelo pinçamento da pele com os dedos ou passando um alfinete, alternativamente, no local da dôr e na zona simétrica. Presente francamente, indica gravidade.

Para Kirmisson, seria sinal de gangrena do apêndice.

O toque retal é, muitas vezes, a única maneira de diagnosticar as apendicites pélvicas.

Vômitos — Os vômitos são muito precoces na criança e, sôbre êles, já falámos.

Temperatura — A temperatura é dado pouco preciso. Presente, não afirma e ausente, não nega a apendicite aguda.

Na criança, geralmente, na apendicite aguda, está acima do normal.

O sinal de Lennander, aumento da dissociação axilo-retal. No adulto, a variação normal seria de 0, 1 a 0, 5 graus centigrados. Os autores que computamos são concordes em que na criança a variação da temperatura da axila para a do reto é maior.

Epaminondas Figueiredo encontrou aumentada essa dissociação em 11 doentes.

Pulso — Na tabela de Ema Azevedo e Otávio Gonzaga, a frequência, por minuto, do pulso da criança brasileira seria:

Recém-nascidos	134 a 140
5 anos	100
12 anos	84 a 86

O pulso sempre se acelera em qualquer afecção febril da criança. A dissociação pulso-temperatura é mais comum nela do que no adulto.

Constipação e parada dos gases — A constipação é o quadro habitual do adulto. Na criança é mais comum a diarréia, que será um dos sinais de gravidade.

Leucocitose — A leucocitose reputamos sinal importantíssimo, quando muito nítida, no diagnóstico e na avaliação da gravidade da apendicite aguda das crianças.

A recíproca e o número normal de leucócitos não servem para negar a crise aguda da apendicite na criança.

Vide observações clínicas 2, 4, 52, 53, 54, 55, 56, 57, 58, 60 e 61.

O número de leucócitos por mm.³ normal na criança serai, para Ema Azevedo e Otávio Gonzaga, na criança brasileira:

Recém-nascido	16 — 29.000
1 a 4 semanas	6 — 12.000
1 a 6 meses	6 — 12.000
6 a 12 meses	6 — 10.000
1 a 3 anos	6 — 10.000
3 a 15 anos	5 — 10.000

Seeger acha que a leucocitose é paralela à gravidade e indica os seguintes dados:

Média para as apendicites não perfuradas: 15.000
Média para as apendicites perfurantes:.... 19.000

Julgamos, baseados em nossa estatística, a leucocitose muito infiel, quando usada para tal fim, *isto é, para medir a gravidade e indicar a operação.*

Raios X — Contraindicamos, absolutamente, o uso dos raios X para o diagnóstico da apendicite aguda. E' óbvio que seu emprêgo seja prejudicial: usando-se o citobário pela bôca, perder-se-á tempo. Em grande lavagem intestinal sob pressão é tão perigoso quanto um purgativo. Além disso, que informes poderá dar?

Só adiantaria nas ectopias do apêndice.

E', no caso, um meio para ser usado em desespêro de causa.

Hemosedimentação — Interessante a pesquisa da sedimentação das hemacias, na apendicite. Não temos opinião, a respeito, porque nossos resultados foram grandemente discordantes. Merece ser estudada à luz de grandes estatísticas.

Sinais de gravidade — Ombredanne sintetisa muito bem os sinais de gravidade:

"Existem sinais que permitem prever a evolução grave de uma apendicite, sinais que, na criança, são uma contraindicação à tentativa de temporização, esfriamento, sinais que, fora de qualquer doutrina, impõem formalmente uma intervenção imediata? Nós estamos convencidos disso.

1.º — *A dôr atrós, no comêço* — Ch. Nélaton ensinava que, quando desde o comêço a dôr é extremamente violenta, arrancando gritos ao doente, quando é uma verdadeira punhalada no flanco que marca o início dos sintomas, trata-se de uma forma grave que não esfriará. Nossas observações confirmam esta opinião.

2.º — *A difusão rápida da dôr em todo o abdômen* — Para todos, é um sinal de reação peritonial difusa, portanto, uma indicação nítida para a intervenção.

3.º — *A contratura dos retos* (o "ventre en bois") sinal de peritonite, tem o mesmo valor.

4.º — *A discordância do pulso e da temperatura,* sinal de Jalaguier, tem também, para nós, um valor imperativo. Seja qual fôr a temperatura, um pulso a 130 ou 140 impõe a intervenção.

5.º — *Temperatura a 39.º, no segundo dia* — Temos como regra intervir imediatamente, em semelhante caso e sempre encontramos lesões graves.

6.º — *O fácies,* fator clínico, somente reconhecível pela experiência. E' preciso ter visto para saber o que é o fáceis alterado, cujo aspecto tentamos esboçar acima. E' uma indicação precisa.

Não discutiremos a importancia da subicterícia, dos vômitos negros, da anúria, sintomas incontestáveis de lesões terrivelmente graves, mas que chegam geralmente tarde, para que a intervenção seja ainda útil.".

Peritonites — Já tratamos, no capítulo anterior, das peritonites e de suas formas clínicas; basta conhece-las para fazer o diagnóstico. Nossos casos clínicos de 72 a 91 são elucidativos.

ERROS DE DIAGNÓSTICO DIFERENCIAL

Transcrevemos trecho de artigo nosso, publicado em 1937.

> "APENDICITE AGUDA E TIFO — Achamos, justamente, um dos casos mais difíceis e que mais desafiam a argúcia do clínico, o diagnóstico diferencial entre apendicite aguda e infecção hebertiana. A tiflite tífica simula, perfeitamente, uma crise apendicular.
>
> Tivemos um caso com o dr. Djalma Moelmann, de Florianópolis, que simulava, perfeitamente, tifo, mas, que resolvemos operar porque peorara muito e tínhamos ficado no seguinte dilema: si apendicite de forma tóxica, a espera de uma hemocultura, seria quase que fatal; si tifo, teríamos um êrro de diagnóstico. Resolvemos intervir. Era apendicite! A doente, de 16 anos de idade, se salvou.

Vimos, há dois meses, o dr. Sartori diagnosticar num caso, semelhante pelos sintomas ao precedente, tiflite hebertiana. O Vidal confirmou o diagnóstico.

No tifo observamos que a defesa muscular não aparece nitidamente. Há dôr à pressão, não há defesa típica. Na apendicite aguda o pulso é geralmente rápido; no tifo em comêço, muitas vezes, se encontra o clássico sinal da bradicardia. A contagem dos leucócitos dará, quase sempre, leucopenia no tifo e leucocitose na apendicite.

APENDICITE AGUDA E PERITONITE GONOCÓCICA — Três vezes incorremos nesse êrro, sendo que por duas vezes por examinarmos mal os doentes que o clínico hospitalizara com o diagnóstico de apendicite aguda.

O primeiro caso foi o de um rapaz de 16 anos que teve sua peritonite gonocócica 15 dias depois de adquirir a blenorragia. Laparotomizado, apêndice normal, exsudato seroso na cavidade, alças intestinais congestas. Drenamos. Ficou bom.

Os outros dois casos foram em senhoras casadas, recentemente contaminadas pelos maridos. Tôdas com o quadro abdominal tão bem descrito por Mondor: "On trouve immédiatement, entre les anses grêles, rouges et distendues, un liquide purulent, sans odeur. L'appendice, d'abord repéré, ne présente aucune lésion et, comme il, le liquide exudé n'a rien qui puisse faire penser à une perforation gastrique ou duodénale, on explore d'abord l'appareil génital. Dans la pelvis, l'uterus apparait très congestionné. Les trompes, tuméfiées, sont rouge violacé. L'expression fait sourdre par le pavillon une goutte de pus qu'on préleve pour l'examen".

A um exame rápido, muitas vezes é difícil um diagnóstico diferencial. Mas, atentando bem nos sintomas da peritonite gonocócica, defesa generalizada bruscamente instalada, febre, vômitos, pulso rápido mas válido, fácies não muito alterado, estado geral relativamente bom, dôr ao toque vaginal, nada perfeitamente localizado, infecção gonocócica muito recente e, sobretudo, primeira infecção. Ti-

vemos seis casos nos quais não intervimos e nos quais vimos o desaparecimento em horas dos sintomas, apenas com gêlo no ventre.

Mondor fala das peritonites gonocócicas em meninas com vulvo-vaginite e foi no livro dêle que aprendemos a não intervir; diz êle que o gonococo não se desenvolve bem no peritônio.

APENDICITE AGUDA OU OSTEOMIELITE SUPERAGUDA SEPTICÊMICA? — Éramos cinco médicos ao redor de um rapaz de 12 anos de idade que se queixava de dôr na fossa ilíaca direita irradiando-se para a perna do mesmo lado. Hiperestesia nessa região do ventre e febre oscilando entre 39, 5 e 41 graus. Pulso, 140 e mais. Intoxicação profunda. Fécies peritonítica. Por causa da dôr na perna direita, foi batida uma chapa dessa região, sem resultado algum. A medida do membro dava um pequeno aumento da circunferência da coxa direita sôbre a da esquerda. Esperamos algumas horas. Laparotomizado, mostrou um apêndice perfeitamente normal. Faleceu 48 horas depois com os sintomas de uma ósteo-mielite superaguda septicêmica do fêmur direito. O dr. Sartori, um dos médicos em conferência, desde o comêço firmara o diagnóstico certo".

APENDICITE AGUDA E ASPECTO DO APARELHO RESPIRATÓRIO

E' comum na infância que uma pneumonia simule um síndromo abdominal agudo.

O exame de Raios X. do pulmão é precioso então, e tirará, geralmente, tôda a dúvida. E' de Mondor o quadro seguinte:

LESÃO ABDOMINAL	*LESÃO TORÁCICA*
INTERROGATÓRIO	
Indigestão, cólicas, constipação, diarréia.	*Coriza, calafrio, contágio, resfriado.*

COMÊÇO

Agudo, algumas vezes apirético, algumas vezes acompanhado de colapso, sincope.	*Agudo, quase nunca sem febre. Sensação de frio. Si vômito, habitualmente único.*
Dôr continua ou paroxistica, evoluindo embaixo.	*Dôr ligada à respiração torácica ou abdominal.*

EXAME

FACIES

Primeiro normal, depois peritonial: pálido, escavado, ansioso.	*Vultuoso, com batimento das asas do nariz, com herpes labial.*

DECÚBITO

Horizontal, coxas flectidas.	*Muitas vezes, lateral.*

PELE

Normal ou fria, úmida.	*Sêca e quente.*

RELAÇÃO PULSO RESPIRAÇÃO

$\frac{P}{R} = 4$ ou $4\frac{1}{2}$	$\frac{P}{R} = 2$ ou 3

O quadro de Mondor é para o adulto pois que, na criança normal, teríamos:

Recém-nascido, $\frac{P}{R} = 2,3$ a $4,4$, como normal.

Na criança de 2 a 6 anos: $\frac{P}{R} = 3,3$ a 5.

Na criança de 10 anos: $\frac{P}{R} = 4,6$

CONTRATURA

Presente, muitas vezes rigidez.	*Presente, jamais rigidez, acabando por ceder a uma palpação prolongada.*

RESPIRAÇÃO ABDOMINAL

Imobilidade respiratória abdominal total ou parcial.	*Menor imobilidade respiratória abdominal.*

DÔR ALTA

Clavicular ou escapular, raramente subescapular.	*Frequentemente subescapular.*

TOQUE RETAL

Dor no Douglas.	*Negativo.*

DÔR ABDOMINAL

Bilateral	*Unilateral.*

SINAIS DO OBTURADOR, DO PSOAS, DA DÔR TESTICULAR

Algumas vezes positivos.	*Jamais positivos".*

Temos, mais de uma vez, em tal dúvida, usado tática que nos satisfaz: marcamos bem o lugar da dôr provocada em decúbito dorsal e depois a pesquisamos em decúbito lateral esquerdo. Na apendicite aguda é comum que o ponto doloroso se desloque mais para dentro.

APENDICITE AGUDA E PERITONITE TUBERCULOSA

Sinais pulmonares, cuti-reação positiva. Trata-se geralmente de uma granulia generalizada. Estudar na anamnese a possibilidade do contágio familiar.

APENDICITE AGUDA E PERITONITE PNEUMOCÓCICA E ESTREPTOCÓCICA

Procurar a causa: penumonia, bronco-pneumonia, otite, piodermite, infecção do cordão umbilical, etc... etc...

APENDICITE AGUDA E ACETONEMIA

Eurico Branco Ribeiro, em artigo publicado nos "Anais Paulistas de Medicina", combinando com nosso ponto de vista, (Vide observações clínicas 37 e 41) escreve:

> "Tínhamos redigido esta nota quando nos chegou às mãos o "Journal des Sciences Médicales de Lille", Vol. LIII, n.º 26 de 30 de junho de 1935, que resume uma comunicação de Veber (7) sôbre "acetonemia e apendicite". Veber observou uma criança de 6 anos operada, já com peritonite, 24 horas depois do início de uma crise apendicular. O aparecimento desde os 19 meses de crises abdominais acompanhadas de acetonemia fêz que se retardasse a intervenção e, com isso, se agravasse o prognóstico. Baseado nesse caso, Veber insiste no papel etiológico da apendicite crônica na gênese da acetonemia; si se dá atenção só à acetonemia, corre-se o risco de uma peritonite operada *in extremis;* si o diagnóstico é feito com exatidão, a apendicéctomia faz desaparecer a acetonemia. Discutindo a comunicação, Bernard declara que a vários anos estuda as relações entre a acetonemia e a apendicite e tem a impres- de que a apendicite é, de fato, um fator da acetonemia, mas por intermédio do fígado e do pâncreas.
>
> Pois bem, Bernard parece estar no bom caminho, dando tal interpretação. E Veber conclue bem, aconselhando a retirada do apêndice para fazer desaparecerem os surtos de acetonemia. Estes surtos é que êle explicaria melhor si os filiasse a crises agudas e graves de uma apendicite recidivante. E o seu caso é prova disso. Vem reforçar o nosso ponto de vista".

APENDICITE AGUDA E CALCULOSE URETERAL

No capítulo *Anatomia Patológica,* citamos a observação de um interessante caso (Observação n.º 11 — A. Patológica) de criança operada por nós com o diagnóstico de apendicite aguda e que se tratava de um cálculo engasgado na porção mural do uréter direito. Era uma menina de côr branca, com 13 anos de idade, que, repentinamente apresentou o seguinte quadro: fortíssima dôr na fossa ilíaca direita, vômitos incoercíveis, parada de gases, hiperestesia generalizada. Disúria. Temperatura: 37, 2. Pulso 140.

Operada com o diagnóstico de apendicite aguda, continuou com os mesmos sintomas.

A urina não mostrara sangue, apenas grande quantidade de células de descamação do epitélio urinário. Examinada aos rais X, foi constatado um cálculo da porção mural do uréter direito e já grande cálculo do bacinete do mesmo lado. Foi retirado o cálculo ureteral por via transvesical.

Mais tarde operamos a mesma doentinha, fazendo a pielotomia. Terminou curada. Costumamos desconfiar das apendicites que começam com sintomatologia por demais teatral. Os fenômenos urinários devem chamar a atenção para o lado do respectivo aparelho, embora os apêndices pélvicos possam dar os tais sintomas.

Com exame cuidadoso é pouco provável um êrro em tais casos.

Na dúvida, desde que faltem sintomas indiscutíveis, os raios X estarão na primeira linha para elucidação do diagnóstico.

Em outra ocasião, cometemos êrro idêntico em moço de 22 anos, com uma uronefrose direita. O professor Jacy Monteiro é que, há pouco tempo, fêz o diagnóstico exato.

— E' comum que a *pielite* simule, à direita, uma apendicite aguda. O exame de urina, a disúria, a falta de outros sintomas tornam o diagnóstico diferencial bastante fácil.

Manuiloff em artigo no "Journal de Chirurgie", que foi resumido da seguinte forma em "Publicações Médicas", outubro/novembro 38, relatou interessante caso que passamos a transcrever:

> "Homem, 55 anos de idade, queixa-se de dôres com localizações múltiplas: lado direito, rins, metade direita do ventre e membro inferior direito. Dôres agudas, lancinantes, vindas subitamente. Vomitou uma única vez. In-

ternado. Sucessivamente observado em três clínicas: cirúrgica, médica e urologia. (O A. é diretor da Clínica Urológica do Instituto Médico de Omsk). Radiografado várias vezes. A radiografia, sempre idêntica, mostra, distintamente, na região do uréter direito, a sombra de 3 grandes concreções e duma outra menor. (O trabalho traz clichés dessas radiografias, aliás bastante claros). Estando o tumor situado na região renal direita e dada a posição das concreções na região do uréter, o A. conclue: Paranefrite consequente a numerosos cálculos do bacinete que, após perfurarem êste, penetram no uréter. Peritonite circunscrita. Operado. Morre 4 dias depois. Autópsia. Esta mostra, então, peritonite consequente a apendicite perfurante por corpos estranhos. Paranefrite direita, séptico-pioemia terminal".

APENDICITE AGUDA E PTIATISMO

Tudo simula a criança ptiática e, mesmo, a apendicite aguda. Para o diagnóstico, lembrar a existência de outro caso conhecido dela. A falta de temperatura (embora estatísticas antigas falem da febre histérica), a discordância dos sintomas, em ocasiões diversas e, principalmente o "ambiente histérico familiar".

APENDICITE CLAUDICANTE

A respeito, transcrevemos um trecho de nosso trabalho "Considerações sôbre a Coxalgia":

"*Apendicite claudicante* — Pode-se confundir apendicite com coxalgia. O professor Nogueira Flôres assim descreve êste síndromo:

"Além destas formas, há outra forma de *apendicite claudicante*, cuja sintomatologia é de "uma coxalgia direita". Stern (de París), cita uma observação de Mênard, cheia de ensinamentos: trata-se de "uma menina de 12 anos, atacada de "claudicação" por várias semanas e que é enviada a Berck-Plage com o diagnóstico de "coxalgia". Três meses após a sua chegada aí, fêz uma crise aguda

de apendicite da qual foi operada no 4.º dia; encontrou-se peritonite generalizada, um volumoso apêndice, muito curto e perfurado.

A mãe informou que durante os 4 meses que precederam a ida da criança para Berck, a pequena doente havia tido duas crises de dôres no quadril direito; operada, curou-se".

Ouçamos a história de um outro caso por Tédenant: "uma mulher que na infância esteve durante 6 meses na goteira de Bonnet pelo receio de "uma coxalgia", porque tinha dôres, ao mesmo tempo no baixo ventre, na dobra da virilha e nádega direita.

Depois, não cessou de arrastar uma longa existência de perturbações dispépticas; na idade de 34 anos teve uma crise aguda de apendicite que 3 meses mais tarde Tédenant operou.

Conta um caso do Professor Paulino (do Rio) — forma coxálgica e outro caso de Broca — forma meningítica".

APENDICITE AGUDA E INFLAMAÇÃO DO DIVERTÍCULO DE MECKEL

A dôr, a hemorragia e os distúrbios intestinais formam o quadro da inflamação do divertículo de Meckel. A perfuração é sua complicação máxima.

Diagnóstico diferencial difícil. Em todo caso, para o paciente, desde que não encontrando apêndice doente, em síndromo abdominal agudo, se procure sistematicamente um divertículo de Meckel, o êrro de diagnóstico não terá consequências. Vimos, até hoje, um único caso de diverticulite de Meckel, simulando apendicite aguda em adulto. Sua sintomatologia foi muito obscura. Intervimos por suspeitar apendicite aguda e fizemos laparotomia mediana exploradora.

Para fazer uma idéia das variações da sintomatologia, eis a classificação de Hilgenreiner, apenas das formas que podem produzir oclusão intestinal, causada pelo divertículo:

"1.º — Estrangulamento por divertículo fixado.

"2.º — Nós diverticulares do divertículo livre.

"3.º — Compressão do intestino.
"4.º — Estenose do intestino.
"5.º — Torção do intestino.
"6.º — Acotovelamento por tração.
"7.º — Invaginação do divertículo.
"8.º — Invaginação através do divertículo aberto para o umbigo.
"9.º — Oclusão de origem inflamatória.
"10.º — Estrangulamentos diversos do divertículo mesmo.
"11.º — Os casos complexos".

APENDICITE AGUDA E INVAGINAÇÃO INTESTINAL

O primeiro fator a se levar em conta será a idade: síndromo abdominal agudo no lactente, pensar em invaginação. Acima desta idade, apendicite.

A sintomatologia clara da invaginação intestinal seria a fórmula:

Sinais de oclusão + emissão de sangue pelo ânus = invaginação intestinal e que é verdadeira para o lactente, segundo Ombredanne.

Na criança maior, sua sintomatologia é enganadora, atenuada.

Os únicos dois casos que vimos foram em crianças na terceira infância; um deles, operamos com o diagnóstico de apendicite aguda e o outro, que também examinamos e que foi operado por um colega, também nos levou a firmar o diagnóstico de apendicite subaguda.

Em ambos faltou a emissão de sangue pelo anus, mas era perceptível *aquela vacuidade da fossa ilíaca direita,* tão clássica da invaginação ileocecocolica e que, por examinarmos muito rapidamente êsses doentes, só despertou nossa atenção ao reconhecermos o êrro.

APENDICITE AGUDA E VÓLVOLO PARCIAL DO CECO

Diversos casos têm sido publicados sôbre vólvolo do ceco no estrangeiro. A sintomatologia é muito discordante.

Berard, Henry e Dargent comunicaram um, em 1936, à Sociedade de Cirurgia de Lyon, em mulher de 33 anos de idade, que acusava dôr tenaz no flanco direito, com paroxismos atrozes, irradiações lombares e em todo o abdômen *uma exasperação dolorósa pelo movimento do psoas.*

Nos "cecos flutuantes" é possível o vólvolo; nunca o vimos.

Operando senhorita de 19 anos de idade, com diagnóstico de apendicite crônica, por mais que procurássemos não achamos o ceco à direita. Aumentamos a incisão. Ceco e cólon ascendente obliquados para a esquerda, "flutuante", estando aquele no Douglas. Havia dolicocólon direito e dilatação cecal. Apêndice aparentemente são.

APENDICITE E LINFADENITE MESENTÉRICA

Ultimamente apareceram muitas publicações a respeito da linfadenite mesentérica.

Mais de uma vez operamos crianças com diagnóstico de apendicite aguda e encontramos o quadro completo da linfadenite mesentérica. Resolvemos então começar estudos que tentassem esclarecer sua patologia. Desde então, só vimos um único caso e, dêsse, todos os resultados foram negativos: inoculação de macerado de gânglio, exames bacterioscópicos, cultura, etc... etc...

Etiologia — A etiologia da linfadenite mesentérica — excluída a tuberculose ganglionar que acompanha os processos viscerais, bem como a cancerosa — ainda permanece no terreno das hipóteses.

Vejamos as diversas teorias surgidas:

Apendicular — Os achados operatórios e anátomo-patológicos a destroem. Wilensky e Hahn dizem que a linfadenite não é encontrada nos processos típicos de apendicite aguda, ao mesmo tempo que muitas vezes há linfadenite sem comprometimento do apêndice. Os casos de apendicite com linfadenite seriam apenas coincidências casuais. Entretanto, os benefícios resultados da extirpação do apêndice em grande número de casos, relatados por Freeman, Brown e Strombeck fazem pensar na possibilidade da origem apendicular.

Infecções das vias aéreas superiores — Em 1932, Pribram, estudando as causas da linfangite peritoneal, ressalta que o tecido linfático da cavidade peritonial se inflama ao mesmo tempo ou em relação com as amígdalas. Na anamnese dos portadores dessa afecção, as amigdalites recurrentes são dados de presença constante.

Do mesmo modo pensam Wlliam E. Adams e Mary B. Obney, dizendo que, embora as condições do apêndice e do intestino delgado tenham merecido a principal consideração como fator etiológico, não é improvável que o engurgitamento dos gânglios mesentéricos seja

somente uma manifestação local de uma condição generalizada tendo sua origem numa infecção das vias respiratórias superiores.

Tuberculose — Para vários autores, a tuberculose seria sempre o fator etiológico da linfadenite mesentérica. Freedman dizia, em 1923, que a causa seria uma tuberculose de tipo estritamente bovina, proveniente da ingestão de leite e outros alimentos contaminados.

Strombeck analisou 348 casos de adenite mesentérica considerando 308 tuberculosos e 40 não. Embora Strombeck tenha feito muitas inoculações em cobaias, Brown dá maior fé ao aspecto da calcificação aparecendo posteriormente, nos raios X, calcificação essa que Brown, entretanto, não tem encontrado.

Não há, até agora, um trabalho amplo e convincente de inoculações positivas em cabaia comprovando a exclusividade tuberculose na etiologia da linfadenite mesentérica.

Poliomielite — Digna da maior importância, por seu aspecto epidemiológico e sua importância social, a hipótese que vê na linfadenite mesentérica uma manifestação, ou melhor, uma etapa da poliomielite. Nos últimos anos as idéias sôbre a poliomielite tem variado consideravelmente.

Burrows, em 1931, já dizia: "Parece inteiramente evidente que as lesões primárias da poliomielite não estão no sistema nervoso central. Poliomielite é, provavelmente, um êrro de nome, aplicado como é à doença em seu conjunto. Êle é unicamente uma complicação de uma ampla afecção. Esta afecção não é, primariamente, uma afecção do sistema nervoso central. E' uma afecção do sistema linfático do corpo. As lesões apresentadas não são daquelas nas quais o pus aparece precocemente, mas, antes, uma linfadenite aguda hiperplástica. O quadro patológico em todos os casos fatais foi uma hiperplasia linfóide geral, mais assinalada nos folículos solitários do trato gastro intestinal, placas de Peyer e gânglios linfáticos mesentéricos".

White e Collins estudaram profundamente o assunto, sob o aspecto bacteriológico. Não foi possível cultivar o material dos gânglios em nenhum meio. Histologicamente, mostravam apenas hiperplasia linfóide. Sem chegarem a uma conclusão definitiva, êsses autores sugerem a hipótese de que a linfadenite mesentérica seja um tipo abortivo ou uma fase da paralisia infantil. Corroboram essa hipótese as pesquisas de Trask e Vignec, demonstrando a presença do virus da poliomielite nas féses humanas.

A hipótese da poliomielite, que merece a máxima consideração pelo que representa sob o ponto de vista epidemiológico, assumiu um caráter de maior interêsse com os trabalhos que procuram estabelecer relações entre essa afecção e a influenza. Todos conhecem êsse quadro muito típico — embora negado por figuras médicas de alguma responsabilidade — da gripe gastro-intestinal. E' um quadro clínico obscuro, com alguma aparência de gripe, que acomete uma pessoa sem que se manifestem sintomas das vias respiratórias. Tudo se resume, como achados clínicos, a fenômenos do tubo digestivo. Desinfetado êste, atendido o doente com a terapêutica anti-infecciosa geral, em pouco êle se restabelece. Foi uma gripe gastro-intestinal. A essa afecção tem sido atribuída, não sem sólidos fundamentos, uma parte importante na etiologia da linfadenite mesentérica. Aliás, nessa correlação, há um traço de união muito sólido com aquela outra hipótese, também muito provável, de residir a causa noutra manifestação gripal, a infecção das vias respiratórias superiores. A coincidência de infecção adenoideana ou amigdalena com a linfadenite mesentérica ou sua presença constante nos antecedentes, referida por Pribram e por nós observada várias vezes, já não pode ser deixada de lado.

O mais interessante ponto da questão, entretanto, não só sob o ponto de vista geral como no caso particular da linfadenite mesentérica, é a relação que se procura estabelecer entre a poliomielite e a influenza (tanto respiratória como gastroduodenal).

McKinley e Verder, comentando, em 1933, uma epidemia de poliomielite em St. Louis, pensam que o provável virus filtrável da influenza tem 3 formas clínicas: respiratória, dando a gripe; abdominal, dando a gripe gastro-intestinal, de que a linfadenite mesentérica seria a forma anátomo-patológica; e, finalmente, do sistema nervoso, dando a poliomielite. Concordam essas idéias, até certo ponto, com ac conclusões de Burrows, de Wite e Collins, de que a linfadenite mesentérica seria um a etapa da poliomielite.

Várias outras idéias têm surgido para explicar a etiologia dessa adenopatia. Wise, muito recentemente, reuniu as seguintes: afecções do aparelho respiratório, apendicite e tuberculose, tôdas as afecções granulomatosas, febre tifóide, febre ondulante, inflamações inespecíficas dos intestinos, influenza intestinal, estase intestinal, com absorção de histamina ou outros produtos, parasitos intestinais, afecções

malignas, leucemias, alergias, deficiências vitamínicas, alimentos deteriorados e venenos metálicos ou vegetais.

Diagnóstico diferencial com apendicite — Oschner e Murray dão grande importância, no diagnóstico diferencial da linfadenite mesentérica com a apendicite, especialmente nas crianças, á presença de sensibilidade ao longo da base do mesentério, isto é, de uma linha estendendo-se do ponto de Mac Burney para cima e para a esquerda, passando exatamente pelo umbigo. Em 65 casos de linfadenite mesentérica, êsses autores verificaram frequentemente confusão com apendicite, subaguda e crônica.

Outro sinal diferencial dos mesmos autores na linfadenite mesentérica: *temperatura mais alta e leucocitose maior.*

Klein lembra que, voltando o doente de lado, causa-se uma mudança da área de sensibilidade, o que não se dá na apendicite, [1]) porque o ceco é mais fixo que o mesentério.

Gage, comentando um trabalho de Wise, diz que, quando há concomitância de apendicite e linfadenite, geralmente faz o diagnóstico completo, pois além dos sinais de apendicite, existe dôr à pressão ao longo do mesentério.

Adams e Olney: a história de muitos ataques anteriores e a natureza da cólica da dôr abdominal, junto com a ausência, em muitos casos, de sinais ou sintomas localizados, são favoráveis ao diagnóstico de linfadenite mesentérica.

APENDICITE AGUDA E TUMOR DO QUADRO VENTRÍCULO, MENINGITE

Harwey Cushing chamou a atenção de Coughlin para diversas lesões cerebrais e medulares, principalmente tumores do quarto ventrículo darem sintomatologia semelhante à da apendicite aguda, sem febre e sem leucocitose. A meningite pode simular, no comêço um síndromo agudo do abdômen e assim, também, a apendicite aguda.

APENDICITE AGUDA E MALÁRIA

Observamos dezenas de casos de malária do tipo terçã maligna dando sintomatologia de abdômen agudo.

---

1) Não concordamos com esse ponto de vista.

A tal ponto a sintomatologia da malária tropical pode simular uma doença cirúrgica aguda do ventre — apendicite, colecistite, etc. — que, quando estávamos organizando o hospital S. Marcos, de N. Veneza, Sta. Catarina, onde grassava o paludismo, mandávamos, sistematicamente, perquisar o hematozoário antes de firmar qualquer um dêsses diagnósticos. O ponto vesicular é geralmente o que aparece mais comumente sensível no ataque de febre palustre.

APENDICITE AGUDA E REUMATISMO ARTICULAR AGUDO

Incorremos uma vez nesse êrro quando operamos uma doente a chamado de distinto colega que indicara a intervenção imediata. O síndromo apendicular do reumatismo articular agudo, em comêço, simula perfeitamente a inflamação do apêndice. Um exame atento, a falta de muitos sintomas abdominais, a ausência de vômitos, a concordância de pulso e temperatura, a dôr ao movimentar o membro inferior direito, ao nivel da coxo-femural e também ao nivel do joelho, chamarão por certo a atenção para o verdadeiro diagnóstico. Na criança menor, quando o síndromo fôr muito intenso, far-se-á mister grande argúcia para diferenciar essas duas afecções.

APENDICITE AGUDA E SÍNDROMO DA BILIS NEGRA

A bilis negra pode simular uma apendicite. Eis o caso que publicamos em nosso trabalho "O síndromo da Bilis Negra", em 1939:

"CASO 6 — Hospital S. José de Antônio Prado.

Menino J. T. — 12 anos de idade, branco.

Antecedentes pessoais: sarampo, coqueluche.

Antecedentes hereditários: mãe multípara, colecistectomizada por calculose vesicular. Pai sadio, bebe dois litros de vinho diariamente. Irmãos em número de seis, sadios.

Moléstia atual: Há um ano que vem emagrecendo e se tornando irritadiço. Queixa-se de má digestão e, às vezes, de manhã, vomita. Terror noturno. Há cinco dias que peorou. Dôres no ventre irradiando-se para o quadrante superior direito. Vômitos. O pai o trouxe suspeitando apendicite.

Exame objetivo: Temperatura retal: 37,8. Pulso: 120. Mucosas descoradas. Emagrecido, aparenta ter menos idade. Dôr localizada no ponto vesicular. Exame de urina nada acusando de anormal. Leucócitos: 13.000. Pressão arterial: 10-6 (V. L.). O paciente não suportou a prova de Meltzer-Lyon. Suspeitamos um apêndice alto, em crise aguda.

OPERAÇÃO: 10/11/36. Operador: César Ávila. Auxiliares: Bortoluzzi e Meyer. Anestesia geral etérea. Incisão para-mediana alta direita. Apêndice aparentemente normal. Apendicectomia. Vesícula cheia e distendida. Fígado aumentado com o bordo livre engrossado e arredondado. Bilis negra à punção. Ausência de cálculos na vesícula e nos canais biliares extra-hepáticos. Colecisto-duodenostomia ao dreno perdido pelo processo de Pierre Duval.

POST-OPERATÓRIO: normal. Cessação imediata dos acidentes agudos. Dieta apropriada. Suco hepático. Urotropina. Eliminou, pelo anus, o dreno no 60.º dia. Revisto em janeiro de 1939, passa perfeitamente bem, tendo engordado 10 quilos. A pesquisa de ovos de parasitas intestinais, repetida duas vezes no post-operatório, foi negativa".

A seguir, as conclusões nossas sôbre êste síndromo. Servirão para orientar o diagnóstico diferencial.

CONCLUSÕES

I

"O síndromo da bilis negra se caracteriza por um conjunto de sintomas de dispepsia, acompanhados de distúrbios do psiquismo e, às vezes, cólicas da vesícula biliar.

II

Êle se objetiva por lesões, mais ou menos extensas, do parênquima hepático e se exterioriza pela presença de uma bilis absolutamente negra.

III

Classificamos o síndromo da bilis negra como: síndromo misto, hepático e colostásico.

IV

O seu diagnóstico preoperatório é difícil e, como meio auxiliar, os rais X estão em primeiro plano.

V

Cura-se, geralmente, o síndromo pela drenagem prolongada da vesícula, aliada ao tratamento medicamentoso e dietético.

VI

A drenagem poderá ser feita pela colecistostomia ou pela colecistoduodenostomia. Preferimos êste último processo por julgarmos mais fisiológico.

VII

Indicamos a punção da vesícula e a biopsia de fígado, como meios auxiliares excelentes de diagnóstico das hepatopatias, absolutamente inócuos, durante a laparotomia.

VIII

Em quase totalidade, nossos casos foram de vesículas sem cálculos".

APENDICITE AGUDA E CÓLICA PRODUZIDA POR AMEBIASE CRÔNICA

Vimos um só caso de menina de 12 anos, que foi operada com diagnóstico de apendicite aguda e que sofria realmente de amebiase.

APENDICITE AGUDA EM HÉRNIA INGUINAL DIREITA

A maioria dos casos de apendicites herniárias são operadas com o diagnóstico de hérnia estrangulada. Foi o que nos sucedeu em 3 casos de meninos púberes. E' mesmo muito difícil que se faça o diagnóstico exato antes da operação, a menos que com manobras brutais, o que de qualquer maneira é contraindicado, reduza-se o saco herniário. De qualquer forma o êrro grave será não operar imediatamente.

APENDICITE AGUDA E INTUSSUSCEPÇÃO PARCIAL DO APÊNDICE

Mário Ottobrini Costa e Carmello Guerrero Gocuzza, publicam na "Therapia", Junho 39, um caso de *Intussuscepção parcial do apêndice.*

O achado, que é muito raro, 80 casos apenas na literatura mundial, foi feito durante uma intervenção depois de diagnosticada apendicite aguda. A invaginação apêndico-cecal era limitada pelo têrço proximal.

APENDICITE AGUDA E DIVERTICULITE DO CÓLON ASCENDENTE

Joseph A. Visconti, de Hoboken, N. J., operou um rapaz de 10 anos de idade com o diagnóstico de apendicite aguda e se tratava de um caso de *diverticulite do cólon ascendente.*

APENDICITE AGUDA E TORÇÃO DE HIDÁTIDE DE MORGAGNI

F. B. Zener, de Portland, Oregon, operou uma menina de 13 anos com o diagnóstico de apendicite aguda e se tratava de *torção de hidátide de Morgagni da tuba direita.*

Charles Gordon Heyd (1938) assim classifica os síndromos erroneamente diagnosticados como apendicite e que publicamos como

ilustração, pois o autor os encara nas suas relações com apendicite aguda e crônica da criança e do adulto:

1.º — Do tubo digestivo
- a) Úlcera gastro-duodenal.
- b) Colecistite e pancreatite.
- c) Neoplasma do cólon, principalmente do ceco e do cólon ascendente.
- d) Linfadenite mesentérica.
- e) Diverticulite de Meckel.
- f) Tuberculose hiperplástica do ceco.
- g) Ileíte.
- h) Colite ulcerativa.
- i) Colite espasmódica.
- j) Invaginação intestinal.
- k) Diverticulite.
- l) Tromboses mesentéricas.

2.º — Resultantes do tubo digestivo.
- a) Abcesso subfrênico.
- b) Pileflebite.
- c) Flegmão retroperitonial.
- d) Amebíase.

3.º — Dos tecidos retroperitoniais.
- a) Infecção hematogena do rim.
- b) Litíase renal.
- c) Neoplasma do rim.
- d) Nefroptose — Crise de Dietl.
- e) Cálculos ureterais e estreitamentos.
- f) Neoplasmas retroperitoniais do tipo linfosarcoma.
- g) Flegmão perinefrético.
- h) Pielite direita das crianças e das mulheres.

4.º — Do tórax.
- a) Pneumonia.
- b) Pleurisia.
- c) Tuberculose pulmonar crônica.
- d) Moléstias cardíacas.
- e) Nevralgia intercostal.

5.º — Do peritônio e da pélvis.
- a) Peritonite tuberculosa.
- b) Doenças das trompas.
- c) Gravidez ectópica.
- d) Cistos ovarianos.
- e) Peritonite pneumocócica.
- f) Torção do epíploon.
- g) Gangrena das franjas epiplóicas.
- h) Alergia pélvica.

6.º — Das afecções cérebro - espinais.
- a) Tabes dorsualis.
- b) Tumores da espinha.
- c) Meningite incipiente.
- d) Tumores cerebrais.

7.º — De outras afecções.
- a) Septicemias, infartos do baço, etc...
- b) Envenenamento pelo chumbo.
- c) Coma diabético em comêço.
- d) Manifestações viscerais do eritema exsudativo e edema angioneurótico.
- e) Herpes zoster.
- f) Peritonismo.

Beckman, citado por Mondor, de 145 casos de crianças operadas com diagnóstico de apendicite aguda encontrou:

6 casos de pneumonia.
2 casos de peritonite pneumocócica.
2 casos de linfadenite mesentérica.
e 1 doente julgado com febre tifóide teve seu diagnóstico reformado para apendicite aguda.

Segundo a opinião de Mondor, baseada em diversas estatísticas, em 100 casos de abdômen agudo na criança, HA 80% DE PROBABILIDADES A FAVOR DA APENDICITE.

A seguir, publicaremos nossas observações pessoais, casos de apendicite aguda comprovados, em criança até à terceira infância, inclusive.

CAPÍTULO VII

Casuística

SEGUEM-SE AS OBSERVAÇÕES DIVIDIDAS EM SÉRIES:

1.ª — Apendicites agudas com apêndices aparentemente sãos confirmadas pelo exame anátomo-patológico.

2.ª — Apendicites agudas com sintomatologia clara.

3.ª — Apendicites agudas com sintomatologia atipica.

4.ª — Apendicites agudas complicadas:

a) formas tóxicas.

b) abcessos periapendiculares.

c) peritonites.

Em primeiro lugar, publicamos, na íntegra, uma de nossas papeletas de observação cirúrgica, que usamos há 8 anos. As demais observações estão sintetizadas quanto possível e são o resumo dos casos de nosso arquivo e do arquivo do H. S. José de Antônio Prado. As observações foram reduzidas, por que, se publicadas na íntegra, além de ocuparem grande espaço, prejudicariam muito sua apreciação em conjunto.

1.º — APENDICITES AGUDAS COM APÊNDICES MACROSCOPICAMENTE SÃOS (6 CASOS)

Estão excluídos os apêndices com o diagnóstico anátomo-patológico de *agudo ou subagudo,* em que não há certeza de que a crise fosse puramente aguda.

Hospital S. José, de Antônio Prado

SERVIÇO DE CIRURGIA

Observação N.° 432 **Papeleta N.°** A 132
Nome L. B. **Idade** 12 anos **Sexo** feminino
C. S. V. D. — Côr branca **Profissão**
Raça: Descende de italianos. (Colonos)
Residência Antônio Prado **E — S. R. — Q II — Q I —**
Entrada 11-3-39 **Saída** 17-3-39 (alta curada)

Moléstia actual: No dia 9 do corrente começou, sem causa aparente, a sentir dôr espontânea na fossa ilíaca direita. A dôr aparece e desaparece por crises. Entre as crises permanece uma sensação de pêso na região. Coincidindo com o aparecimento das dôres, náuseas. Vomitou uma vez. Há dois dias que não evacua. Antes o intestino funcionava diariamente.

Antecedentes pessoais e hereditários: A mãe informa: Teve sarampo e coqueluche. Pais vivos e sadios. 6 irmãos sadios atualmente. Dois já foram operados de apendicite e passaram bem. Avós paternos falecidos em idade adiantada. Não informam a causa-mortis. Avós maternos vivos. Ela sofre de bronquite. O avô de coração. (sic) Entre os tios, do lado materno, um epiléptico. Todos os parentes maiores usam vinho às refeições um pouco abusivamente. Sífilis e Tuberculose: Não existem antecedentes nem sifilíticos, nem tuberculosos, conhecidos, na família.

Exame objetivo:

Veio caminhando ao consultório depois de ter andado duas horas a-cavalo. Foi atendida com antecedência porque as dôres se acentuaram. Dôr à palpação na fossa ilíaca direita no ponto de Lanz Paes Leme. Rovsing: presente. Meltzer, Lapinski, Jaworski: provocando muita dôr. Toque retal: maior resistência à direita. Útero, ovários e trompas normais. Não se nota defesa nítida na zona apendicular. Tem-se a impressão muito ligeira de aumento de resistência da parede. Macicês hepática ligeiramente diminuída para baixo. Temperatura 37,5. Pulso 98. E' uma menina bem nutrida com desenvolvimento físico proporcional à idade. Altura 142 centímetros. Pêso: 36 quilos. Alguns dentes cariados e amígdalas hipertrofiadas com sinais de amigdalite crônica. Vegetações adenóides visíveis em pequena quantidade. Não há anisocoria. Mucosas visíveis normalmente coradas. Polimicroadenia e Ricord ausentes. Ainda não atingiu a menarca. Nos outros órgãos nada que chamasse a atenção.

Hospitalização imediata. Gêlo no ventre. Restrição absoluta de alimentação e de líquidos. Exames de laboratório.

Exames de laboratório e de Raios X:

Urina: densidade 1012, ácida-albumina o-glicose o-pigmentos biliares o-acetona o-sedimento: raras células de descamação epitelial.
Sangue: Leucócitos 10.000 por mm³.
Ligeiro desvio para esquerda do índice de Arneth.
Tempo de coagulação: 8 minutos.
Tempo de sangria: 2 minutos.

Diagnóstico e pré-operatório: APENDICITE AGUDA. Operação às duas horas da tarde. Sôro fisiológico 150 ccs. na axila. Protargol a 2% nas narinas. Gargarejo de salol. Desinfeção das amígdalas, gengivas e dentes com iodo-mentol. Morfina + atropina, um quarto de centímetro cúbico às 13 horas.

Prognóstico: Bom.

Risco operatório: UM.

OPERAÇÃO

Operador: César Avila
Auxiliares: Olímpio Dotti
Anestesiador: Vicente Palombini

	Hora	P. A.	Pulso	Observações
Comêço da anestesia ...	14	11/5	106	
Comêço da operação ...	14,10	—	90	
Fim da anestesia	14,15	—	—	Um pouco de CO_2.
Fim da operação	14,18	12/6	88	

Duração da anestesia e classificação: 15 minutos. Éter em máscara de Ombredanne. Profunda, sem acidentes.

Quantidade de anestésico: 100 gramas de éter na máscara.
Tempo operatório: 8 minutos.
Diagnóstico operatório: O apêndice aparenta estar completametnte normal, não combinando com o diagnóstico clínico.
Choque operatório e prognóstico post-operatório: Mínimo-Bom.

ATO CIRÚRGICO:

Incisão transversa de 4 centímetros. Base do apêndice na incisão. Apêndice descendente pélvico, completamente livre. Exérese típica. Catgut cromado 00 na bolsa. Fechamento da parede em 3 planos ao catgut cromado 1. Reforçamento em U da aponevrose. Um agrafe na pele. Limpeza da região com H202. Apêndice aparentemente normal contendo regular quantidade de muco. Comprimento: 6,5 centímetros. Diâmetro na parte média: 0,80 centímetros. O apêndice foi mandado ao Instituto Waldemar Castro em Pôrto Alegre para exame histo-patológico.

POST OPERATÓRIO

11/3/39: Gota-gota retal com chá e vinho. Espirometria logo que acorde. Si necessitar, à noite uma picada de ¼ cc. de Dastre.

12/3/39. A temperatura baixou ao normal. Sentou-se na cama. Sente apenas a dôr da incisão. Pequeno enema de água glicerinada sem efeito. Fricção com alcool e repetição à noite do enema. Água e leite em porções fraccionadas.

13/3/39. O enema da noite fêz bastante efeito. Dormiu bem. Tem fome. Dieta lacto-vegetariana. Colocação de uma atadura larga e comprida. Levantou-se na cadeira. Temperatura vesperal: 37,2.
Veio ao consultório, descendo as escadas. Quase não sente mais dôr na cicatriz. Os intestinos funcionaram perfeitamente. Começa a alimentação normal. Temperatura axilar: 36,3. Pediu-se exame de fézes.

16/3/39. Retirada do ponto. Primeira intenção. Exame de fézes: positivo. para ovos de tricocéfalo. Ascaricida. Mandamos voltar dentro de um mês.

17/4/39. Perfeitamente bem. Novo exame de fézes.

18/4/39. Ainda existem ovos de tricocéfalo. Novo vermífugo.

20/6/39. Voltou para novo exame de fézes. Negativo.

11/11/39. **Resultado do exame anátomo-patológico:** "Córion hiperplásico, mucosa descamada. Muco-pus. Apendicite aguda. "Assinado: Waldemar Castro.

OBSERVAÇÃO N.º 2

O. C. é uma robusta menina que, no dia 6/12/38, quando brincava, sentiu dôr na barriga do lado direito. (sic). Trazida à consulta no mesmo dia, por sua mãe, ao exame cuidadoso da fossa ilíaca direita apresenta ligeira dôr à palpação na zona apendicular, próxima do ponto de Lanz. Nenhuma defesa da parede neste nivel, bem como ausente no resto do abdômen, que está ligeiramente timpânico e com a macicês hepática levemente diminuída. Os sinais de Rovsing, Blumberg, Jacob, Meltzer — Lapinski — Jaworski ausentes. Hochenegg, negativo. O intestino funcionou bem na manhã. Nada de notável para os outros aparelhos, afora as amígdalas hipertrofiadas. Pulso 110 e temperatura 37,1, ao chegar. Deixada em observação com saco de gêlo no ventre e dieta absoluta. Pedimos os exames de laboratório. A hemosedimentação ao Westergreen mostrou-se um pouco elevada: 1.ª hora: 2.ª hora: 12. Valor horário: 5,5. A contagem de globulos brancos revelou taxa normal para criança: 8.000. Nada na urina.

Duas horas depois, o quadro se mantinha o mesmo, mas, o pulso subira a 120. Examinada ao anoitecer o pulso já era 130. O estado geral, antes ótimo, peorara sensivelmente. Não trepidamos em diagnosticar apendicite aguda e intervir imediatamente.

Qual não foi nossa surpresa ao depararmos com um apendice normal livre, descendente ilíaco, ligeiramente congestionado.

Extirpou-se o apendice, que mediu 6,8 centímetros de comprimento por 0,75 de diâmetro na parte média e continha pequena quantidade de líquido, de aspecto fecalóide, escuro. Mandamos o apêndice a exame anátomo-patológico e o resultado foi:

"Destruição parcial da mucosa. Infiltração do córion. Apendicite úlcero flemonosa." assinado: Waldemar Castro.

As sequências clínicas, que terminaram pela alta curada, confirmaram o diagnóstico da histo-patologia.

Caso n.º 310, do H. S. José, de Antônio Prado.

OBSERVAÇÃO N.º 3

E. P. é um menino forte, branco, de 12 anos de idade que, ao levantar, pela manhã, um pêso, sentiu dôr ao redor da cicatriz umbilical.

O pai no-lo trás, à tarde, do mesmo dia (11/2/39), porque a dôr continuou e êle temia que o esfôrço tivesse provocado uma rendidura (sic). Ao exame, mostra um ventre timpânico com franca diminuição da macicês hepática. Ligeira dôr no ponto de Morris, à palpação. Nenhum outro sinal, tendo sido pesquisados quase todos. O estado geral não é bom. Está profundamente prostrado. Veio ao hospital de automóvel. Nos outros aparelhos, nada que chame a atenção, exceto as amígdalas hipertrofiadas e alguns dentes cariados. O pulso rápido e fino atingia a 135 pulsações por minuto. Ligeira hipotensão, 10 e 5 no Vaquez-Laubry. O termômetro colocado na axila e depois no reto não passou de 37,2. Não se queixou nunca de náuseas ou vômitos. Evacuou na véspera e tem expelido alguns gases. Ficou em observação com o saco de gêlo no ventre, dieta hídrica, 500 centímetros de sôro glicosado na axila em gota-gota.

Foram pedidos exames de laboratório com urgência. A diazoreação foi negativa na urina, cujo exame comum nada apresentou de anormal. A hemosedimentação, regularmente aumentada, deu um valor horário de 12,75 correspondente à 10 e 21 milímetros durante a primeira e segunda hora respectivamente. Os leucócitos subiam a 12.000 por milímetro cúbico.

Examinado novamente, seis horas depois de haver entrado, seu estado geral estava melhorado mas se mantinha a discordância entre pulso e temperatura e aquela dôr, embora vaga, na fossa ilíaca direita, no ponto de Morris, era *contínua e constante*. Diagnosticamos apendicite aguda e intervimos logo, sob anestesia etérea em máscara de Ombredanne. O apêndice parecia normal, completamente livre, contendo apenas pequena quantidade de muco esverdeado. Duvidamos de nosso diagnóstico e pedimos exame anátomo-patológico da peça e o Professor Waldemar Castro nos deu o seguinte laudo. "Hipersecreção glandular. Mucosa destruída com muco pus na luz apendicular. Apendicite aguda". Assinado: Waldemar Castro.

O post-operatório correu bem e o doente teve alta curado. Antes dêle sair, como sistematicamente fazemos, pedimos exame de fézes e o resultado foi positivo para ovos de *Ascaris lumbricoidis*.

Caso n.º 430, do H. S. José, de Antônio Prado.

OBSERVAÇÃO N.º 4

G. B., um rapaz franzino, de 10 anos de idade, branco, foi trazido à consulta por seu pai, porque sentiu na vêspera dôr de barriga no ponto da apendicite. (sic). Por isso, não deram purgante. A dôr espontânea está localizada justamente no ponto de Mac-Burney. À palpação é também mais doloroso. Nada mais, fora o timpanismo do ventre e a ligeira diminuição da macicês hepática. A dôr se manteve a mesma, *constante* e *contínua,* no ponto de Mac-Burney, desde a véspera (14/3/39), *espontânea.* O exame clínico é menos preciso do que as indicações da própria criança. Não tem febre e as pulsações já chegaram a 120. A língua está sêca e saburrosa. As gengivas avermelhadas, recobertas de um induto esbranquiçado. Sonolento, ficou na mesa de exames em decúbito lateral com as coxas flectidas sôbre o ventre, em atitude de defesa. Pela manhã evacuou. Pediu muito água e não deram, com mêdo de agravarem a moléstia. Os olhos estão encovados e é com seu brilho exagerado que nos observa. Ao dizermos que não tinha febre, o pai usou uma expressão muito comum entre os caboclos: "Tem febre por dentro."

Para os outros aparelhos, nada, exceto as mucosas visíveis congestionadas, as amígdalas hipertrofiadas com sinais de amigdalite, polimicro-adenia cervical, Ricord presente.

Nos antecedentes hereditários, alcoolismo e sífilis. Detivemo-nos na ausculta dos pulmões, que foi negativa. A urina, examinada no momento, nada nos informou. Leucócitos: 8.000.

Ficou em observação com a bolsa de gêlo no ventre e sôro glicosado gota-gota na axila.

Duas horas depois o pulso rápido e a dôr se mantinha a mesma. Diagnosticamos apendicite aguda e intervimos. O apêndice parecia são e era descendente pélvico, livre e media 10 centímetros de comprimento. Pedimos exame anátomo-patológico que deu o seguinte resultado: "Hiperemia. Edema. Hipertrofia folicular. Apendicite aguda". Assinado: Waldemar Castro.

O doente teve alta curado. Caso n.º 436, do H. S. José, de Antônio Prado.

OBSERVAÇÃO N.º 5

M., um mulatinho de 8 anos, magro e humilde, peão de fazenda, foi transportado para o hospital em 17/12/38, porque não quiseram que morresse sem assistência médica. (sic).

Há três dias que se queixa de dôres no abdômen localizadas principalmente ao nivel da cicatriz umbilical, vomita muito, tudo o que bebe, inclusive dois purgantes que tentaram ministrar-lhe e, ao mesmo tempo, está acometido de forte diarréia. Está subnutrido, deshidratado, profundamente abatido e sonolento. A pele sêca, pergaminhosa, sem brilho, suja. Crânio muito grande, natiforme. Rosário costal. Epífises radiais e tibiais engrossadas. Joelhos tortos em valgo simétrico. Sinais nítidos de raquitismo que, ao lado da polimicroadenia, do Ricord, da esterna e tibialgia nos colocavam diante de um caso típico de raquitismo sifilítico. (Ygartua). Não souberam nos informar os antecedentes pessoais e hereditários. A mão logo pressentia a temperatura de 40 graus que o termômetro marcou. O pulso, quase incontável, a 120. O ventre globoso e timpânico. A macicês hepática quase desaparecida totalmente. A palpação provocava dôr pouco precisa na zona apendicular próxima do ponto de Lanz Paes Leme. Defesa também pouco precisa desta zona. Reflexos cutâneo-abdominais presentes, iguais e simétricos. Não existem hiperestesias localizadas.

Rovsing, bem nítido. Meltzer, Lapinski e Jaworski aumentando fortemente a dôr à direita. Blumberg, fraco à direita e à esquerda. Hochnegg, negativo. Reder, [1]) negativo. Nada mais de notório senão uma enorme fimose e por isso pesquisamos a permeabilidade dos anéis inguinais que era normal.

Gêlo no ventre. Sôro glicosado gota-gota, pre-peritonial à esquerda. Poção de Riviere.

---

1) Sinal de Reder = dôr e defesa ao toque retal.

Injeções cardiotônicas. Pedimos exames de urina e contagem de leucócitos. Na urina fosfatos em abundância, traços de albumina. No sangue, 15.000 leucócitos por milímetro cúbico. O laboratorista mandou também o índice de Arneth com desvio para esquerda. Diagnosticamos apendicite aguda e intervimos em seguida sob anestesia ao éter em máscara de Ombredanne.

Observamos no ato cirúrgico congestão bem nítida de tôdas as alças intestinais e do apêndice. Êste estava livre e era descendente pélvico, longo e fino. Desconfiados do diagnóstico mandamos a peça a exame anátomo-patológico e o resultado mais tarde foi: "Mucosa destruída. Parede edematosa, hiperêmica e infiltrada. Apendicite aguda". Assinado: Waldemar Castro. Depois de um post-operatório acidentado o doente teve alta curado da apendicite. Levou tratamento para o raquitismo sifilítico.

Caso n.º 311 do H. S. José, de Antônio Prado.

OBSERVAÇÃO N.º 6

M. P., menina de 11 anos, filha de colonos italianos, foi trazida à consulta por ter tido, na véspera (16/12/38), uma dôr no hipocondrio esquerdo que se localizou, depois, na fossa ilíaca direita, seguida de vômitos. A dôr é *contínua* e *constante,* e pouco intensa. Ligeiramente abatida. O exame cuidadoso não pôde descobrir localização precisa da dôr, que era difusa, espalhada por todo o ventre.

Macicês hepática quase desaparecida.

Temperatura, 36,4. Pulso: 100. Evacuou na véspera. Para os outros aparelhos, nada de notório, fora hipertrofia das amígdalas e polimicroadenia. Passado mórbido pessoal e hereditário sem interêsse. Gêlo no ventre. Urina: traços de albumina. Sangue: Hemosedimentação: 1.ª hora: 30. 2.ª hora: 55. Valor horário: 28,75. Leucócitos: 18.000!!! Diagnosticamos apendicite aguda. Apêndice com aspecto normal, livre, descendente pélvico. Exame anátomo-patológico: "Parede edematosa. Mucosa destruída. Muco pus na luz apendicular. Apendicite aguda". Assinado: Waldemar Castro. O doente teve alta curado. O exame das fézes, feito antes da saída, deu ovos de ascarís, oxiúros e tricocéfalos.

Caso n.º 310, do H. S. José, de Antônio Prado.

2.° — Apendicites Agudas com Sintomatologia Clara (20 casos)

OBSERVAÇÃO N.º 7

M. O., com 12 anos, branco, brasileiro.

Há 15 dias teve uma angina.

Ontem, vomitou, depois do jantar, o que comera.

À noite, dôr na f. i. d., que se exacerbou progressivamente até o momento em que é examinado, às primeiras horas da manhã. Dôr no Mac Burney + defesa + hiperestesia cutânea.

Temperatura: 38 graus. Pulso 110.

Diagnóstico: apendicite aguda.

Operado, por nós, em 7 de junho de 31. Achado: apêndice muito inflamado. Exsudato claro na cavidade. Fechamento sem drenagem. Alta, curado. H. C., de Lages.

OBSERVAÇÃO N.º 8

F. M., com 11 anos, branco, brasileiro. Chamado de urgência.

Dôr intensa no ponto de Mac Burney. Defesa. Hiperestesia cutânea.

Vômitos. Temperatura: 37,8. Pulso 130.

Hipertrofia das amígdalas.

Diagnóstico: apendicite aguda. Operação em 8/4/32.

Achado: apêndice grandemente inflamado. Continha cálculos estercorais. Alta, curado. H. C., de Lages.

OBSERVAÇÃO N.º 9

T. L., com 9 anos, branco, brasileiro. Hospitalizado. Dôr em todo o ventre, que começou na região peri-umbilical e se localizou na f. i. d. Vômitos desde o início da dôr, que começou de madrugada. Constipação. Timpanissmo. A palpação localiza a dôr no ponto de Lanz. Defesa. Temperatura, 38,5. Pulso 120. Hipertrofia das

amígdalas. Diagnóstico: apendicite aguda. Operado em 7/2/32. Achado: apêndice muito inflamado. Continha um cálculo estercoral. Alta, curado. H. C., de Lages.

OBSERVAÇÃO N.º 10

V. G., com 8 anos, branca, brasileira. Despertou à noite chorando de dôr de barriga (sic). Vomitou. Pediu o urinol e não evacuou. Continuaram as cólicas. Deram-lhe homeopatia. Ventre globoso, timpânico. Dôr mais localizada ao redor do umbigo. Dôr no Mac Burney + defesa + hiperestesia cutânea. Rovsing e Blumberg positivos. Temperatura, 38. Pulso 110. Diagnóstico: Apendicite aguda. Hipertrofia das amígdalas. Dentes maus. Operação, março de 1932. H. C., de Lages. Achado: apêndice francamente inflamado. Alta, curada.

OBSERVAÇÃO N.º 11

M. T. G., com 7 anos, branco, brasileiro. Chamados por um colega, encontramos ao exame: dôr no ponto Mac Burney + defesa + hiperestesia cutânea. Vômitos. Constipação. Temperatura, 37,5. Pulso, 115. Diagnóstico: apendicite aguda. Hipertrofia das amígdalas e dentes maus. Operado em 16/11/32. H. C. de Florianopolis. Achado: apendicite gangrenosa. Exsudato na cavidade. Cálculos estercoris no apêndice. Alta, curado.

OBSERVAÇÃO N.º 12

M. J., com 10 anos, branca, brasileira. Hospitalizada. Vomitos e cólicas pela manhã. Trouxeram-na logo para o hospital. Ao exame: dôr peri-umbilical direita + defesa + hiperestesia cutânea. Temperatura, 39. Pulso, 132. Diagnóstico: Apendicite aguda. Hipertrofia das amígdalas. Operada em 10/11/32. H. C. de Florianópolis. Achado: apendicite purulenta. Cálculos estercorais no apêndice. Alta, curada.

OBSERVAÇÃO N.º 13

E. F., com 11 anos, branco, brasileiro. Começou com uma angina e depois teve cólicas, vômitos e constipação que se acentuaram. Ao

exame: dôr no ponto de Lanz-Paes Leme + defesa + hiperestesia cutânea. Temperatura, 38,2. Pulso, 98. Diagnóstico: apendicite aguda. Operado em 12/11/32. Achado: apendicite aguda folicular. Alta, curado. H. C. de Florianopolis.

OBSERVAÇÃO N.º 14

I. F., com 12 anos, côr mista, brasileiro. Na madrugada de 6/5/38, sentiu cólicas generalizadas. Vomitou. Teve vontade de evacuar. Tentou, mas não conseguiu. A dôr se localizou na f. i. d. e, por isso, foi trazido ao hospital. Encontramo-lo no leito e a enfermeira já havia colocado saco de gêlo no abdômen. Ao exame: ventre timpânico. Dôr na zona apendicular da linha bis-ilíaca. Defesa e hiperestesia cutânea notáveis. Rovsing, Blumberg e Jacob, positivos. Diminuição da macicês hepática. Temperatura, 37,5. Pulso, 105. Os vômitos voltaram e o estado geral piorou muito rapidamente, com a exacerbação da dôr. O exame dos demais aparelhos revelou apenas hipertrofia das amígdalas e estigmas sifilíticos confirmados por dois abortos maternos. Leucocitose, 12.000. Diagnóstico: apendicite aguda. Operado em 6/5/38. H. S. José, Antônio Prado. Achado: apendicite gangrenosa em início. Cálculos estercorais no apêndice livre, medindo 8 cms. × 1,0 de diâmetro na parte média. O apêndice era descendente ilíaco. Exame de fézes: ascarís + tricocéfalos + oxiúros.

OBSERVAÇÃO N.º 15

I. V., com 11 anos, branca, brasileira. Sentiu a dôr de repente, no meio da noite, mais para o estômago e que depois se localizou na f. i. d. Como não melhorasse e vomitasse, trouxeram-na ao hospital, pela manhã, onde a encontramos no leito. Dos antecedentes próximos, consta que sentia, de vez em quando, dôr na perna direita e na f. i. d., dôres estas que hoje se repetiram com mais intensidade, quando se levantou da cama para ser hospitalizada. Ao exame, são positivos todos os sinais de apendicite aguda. A temperatura retal é de 38,5, o pulso bate ritmadamente 120 vezes por minuto. Nada mais de notório para os outros aparelhos, além da hipertrofia das amígdalas. Leucocitose: 14.000. Diagnóstico: apendicite aguda. Operação imediata (5/9/39).

Achado: apêndice descendente ilíaco, aderente pelos seus dois terços finais. Apendicite flemonosa. O exame de fézes revelou ovos de tricocéfalo.

OBSERVAÇÃO N.º 16

E. F., com 10 anos, branca, brasileira. Sintomatologia completa da apendicite aguda, confirmada operatoriamente em 6/11/34. H. C., de Florianópolis. Dias antes tivera uma crise de angina. Alta, curada.

OBSERVAÇÃO N.º 17

S. A. C., com 9 anos, côr mista, brasileiro.

Crise aguda clássica de apendicite, confirmada operatoriamente em 4/8/34. H. C., de Florianópolis. Hipertrofia das amígdalas. Alta, curado.

OBSERVAÇÃO N.º 18

A. M. P., com 9 anos, branca, brasileira. Sintomatologia alarmante de apendicite aguda, confirmada operatoriamente em 5/9/35. H. C., de Florianópolis. Cálculos estercorais no apêndice. Exsudato claro na cavidade peritonial. Hipertrofia das amígdalas. Alta, curada.

OBSERVAÇÃO N.º 19

M. S. P., com 8 anos, branco, brasileiro. Apendicite aguda confirmada operatoriamente com sintomatologia clássica. H. C., de Florianópolis. (5/9/35). Havia oxiúros vivos no apêndice. Hipertrofia das amígdalas. Dentes em mau estado de conservação.

OBSERVAÇÃO N.º 20

V. B. V., com 10 anos, branco, brasileiro. Foi baixado ao H. C., de Florianópolis (6/10/35) com sinais clinicos de apendicite aguda e os seguintes de alarme: temperatura de 40 graus, pulso muito rápido, dôr muito intensa. Operado, foi confirmado o diagnóstico. Apêndice

inflamado, principalmente ao nivel de um cálculo estercoral, onde estava quase perfurado. Alta, curado. O paciente sofria de amigdalite críptica.

OBSERVAÇÃO N.º 21

M. E., com 12 anos, branco, brasileiro. Operado de apendicite aguda após crise apendicular típica. H. C., de Florianópolis (7/10/35). Alta, curado. Dentes maus e hipertrofia das amígdalas. Oxiúros vivos no apêndice.

OBSERVAÇÃO N.º 22

M. B., com 11 anos, branca, brasileira. Apendicite aguda com sintomatologia clássica. Confirmação operatória (7/10/35). H. C., de Florianópolis. Alta, curada. Dentes maus e amígdalas hipertrofiadas.

OBSERVAÇÃO N.º 23

H. D., com 9 anos, branco, brasileiro. Crise de apendicite aguda após ter tomado remédio para vermes. Sintomatologia nítida. Confirmação operatória. H. C., de Florianópolis. (4/8/35) Oxiúros vivos no apêndice. Alta curado. Hipertrofia das amígdalas.

OBSERVAÇÃO N.º 24

R. S., com 10 anos, branco, brasileiro. Crise de apendicite aguda típica, confirmada operatoriamente. Hipertrofia das amígdalas. Alta curado.

OBSERVAÇÃO N.º 25

N. L. B., com 9 anos, branca, brasileira. Internada no H. C., de Florianópolis (8/10/35). Sintomatologia alarmante, completíssima, de apendicite aguda. Confirmação operatória. Apêndice com cálculo estercoral. Alta, curada. Hipertrofia das amígdalas.

OBSERVAÇÃO N.º 26

A. M., com 12 anos, branco, brasileiro. Apendicite aguda com sintomatologia típica, confirmada operatoriamente. H. C., de Florianópolis. (12/10/35). Alta, curado. Hipertrofia das amígdalas.

OBSERVAÇÃO N.º 27

A. F., com 11 anos, branco, brasileiro. Apendicite aguda com sintomatologia típica, confirmada operatoriamente. H. C., de Florianópolis (13/10/35). Alta, curado. Hipertrofia das amígdalas.

OBSERVAÇÃO N.º 28

M. A., com 11 anos, branca, brasileira. À noite, sentiu mal-estar gástrico e vontade de vomitar. Teve náuseas. Aos poucos, uma dôr, não intensa, se estendeu por todo ventre, indo localizar-se na região peri-umbilical. Os vômitos se acentuaram. A dôr se intensificou. Deram-lhe remédios caseiros, sem resultado. Vomitou o purgativo que tentaram ministrar-lhe. Hospitalizada no H. S. José, Antônio Prado, em 4/9/39. Menina dócil, fácies alterado, em posição de decúbito dorsal no leito, com bolsa de gêlo no abdômen. Como tardássemos e a dôr fôsse muito intensa, o enfermeiro, que já esterilizara o material cirúrgico, fizera uma picada de Dastre. Ao exame: dôr na zona apendicular da linha bis-ilíaca, defesa intensa na mesma região, hiperestesia cutânea, grande diminuição da macicês hepática, Rovsing, Jacob e Blumberg, presentes. Nada para o lado dos outros aparelhos, senão resto do prolongamento lingual da amígdala direita, resultante de amigdalectomia incompleta. Exame detido das bases pulmonares, notando-se a diminuição do murmúrio vesicular da base direita. A respiração abdominal está grandemente diminuída. Os reflexos cutâneos superficiais exaltados. Temperatura retal: 38. Pulso, 120. Exame de urina: fosfatos. Leucocitose: 10.000.

Operada imediatamente com anestesia local. Incisão transversa. Apêndice descendente ilíaco, livre. Apendicite flemonosa. Alta curada.

OBSERVAÇÃO N.º 29

O. A. G., com 10 anos, branca, brasileira. Hospitalizada com dôr na f. i. d. Vomitou desde a manhã. Não evacuou. Vista na tarde do mesmo dia, seu estado não deixou dúvidas de que se tratasse de uma crise aguda de apendicite, dada a sintomatologia muito clara. Operada (14/8/38), foi encontrado um apêndice descendente ilíaco livre, tumefacto, cheio de pus. Alta curada. A leucocitose era de 12.000.

A temperatura, 37,8, o pulso, 130. Sinais nítidos de amígdalite críptica. No post-operatório foram examinadas as fézes, que continham ovos de Necator em abundância, o que explicava certo grau de descoramento das mucosas. Alta, curada.

OBSERVAÇÃO N.º 30

J. M. C., com 9 anos, branco, brasileiro. Chegou ao H. S. J., Antônio Prado, (1/3/38) depois de viajar cinco dias de carroça, em estrada ruim, sacudido pelos solavancos, vomitando e tendo exacerbadas as fortes cólicas intestinais, que há 2 dias haviam começado, com forte diarréia. Profundamente deshidratado, temperatura de 37 graus apenas, pulso filiforme e rápido (135). Ao exame, quadro completo da crise apendicular aguda. Enquanto mandávamos preparar a sala, foi feita uma transfusão de 250 ccs. de sangue puro.

Anestesia ao éter. Empiema do apêndice, que era livre e descendente pélvico. Alta, curado. Dentes maus e amigdalite críptica recente. Exame de fézes: ovos de ascarís, tricocéfalos e oxiúros.

OBSERVAÇÃO N.º 31

H. S., com 8 anos, branco, brasileiro. Atendemos chamado em casa e, desde logo, o quadro era típico de uma apendicite aguda, com notável hiperestesia da zona apendicular da linha bis-ilíaca. Os sinais clínicos com as respostas ampliadas. Temperatura, 38 graus. Pulso, 110. A operação (7/5/38) confirmou o diagnóstico. O apêndice, gravemente inflamado, aderia aos vasos ilíacos. Foi muito difícil sua retirada, pois que, na altura de um cálculo estercoral, correspondendo a uma aderência, estava prestes a se romper. Alta, curado. Amígdalas hipertrofiadas.

2.° — Apendicites Agudas com Sintomatologia Atípica (18 casos)

OBSERVAÇÃO N.º 32

Esta observação já foi transcrita no presente trabalho, páginas atrás, e publicado, como está, em 1937:

"Uma vez, só o pulso nos fêz intervir: chamados em conferência pelo distinto pediatra de Florianópolis, dr. A. Pereira e Oliveira, fomos examinar um menino de cinco anos de idade, doente há 24 horas, com febre moderada (38 a 38,5) ventre tratável, pulso a 110, para o qual nosso colega esgotara as pesquisas de laboratório, sem chegar a uma conclusão diagnóstica. O unico sinal era dôr ao toque retal, no Douglas. Sinal ótimo, mas, impreciso na criança, que reage muito a êsse exame. Resolvemos, de comum acôrdo, examinar o doente durante a noite, de duas em duas horas. A pulsação foi aumentando gradualmente. Pela madrugada, baseados quase que exclusivamente nesse sinal, resolvemos intervir e encontrámos um apêndice bastante inflamado. Na manhã seguinte, a febre desapareceu. O doentinho teve alta, curado."

OBSERVAÇÃO N.º 33

J. M. A. C., com 7 anos, branca, brasileira, é hospitalizada com temperatura de 38 graus e 90 de pulso. Vômitos há dois dias. Fizera, na véspera, em casa, uma lavagem intestinal, tendo evacuado um pouco. Rejeita os alimentos e, de quando em vez repetem-se os vômitos com muitas náuseas, justamente quando bebe a água que pede a todo momento. Ao exame, nota-se o fácies alterado, olhos profundos, sinais de deshidratação. Ventre globoso, geralmente sensível. Respiração abdominal diminuída e grande diminuição também da macicês hepática. Na zona apendicular não se encontra defesa nítida. Prejudicado o sinal de Meltzer-Lapinski e Jaworski, porque a doentinha não se sujeitou direito à pesquisa. Sinal de Hochnegg positivo. Reder muito nítido. Rovsing e Blumberg prejudicados. Abolição dos reflexos abdominais em ambas as fossas ilíacas.

Leucocitose, 20.000. Nos outros aparelhos, nada, senão resto da amígdala esquerda, deixado em amigdalectomia.

Diagnosticamente apendicite aguda. Operada no H. S. José, Antônio Prado, em 4/7/39, após o tratamento pre-operatório de urgência indicado: rehidratação pelo sôro glicosado, gota-gota pré-peritonial. Confirmação cirúrgica do diagnóstico. Empiema de apêndice descendente pélvico com aderências frouxas. Exsudato seroso na cavidade. Alta, curada. O exame das fézes deu, mais tarde, ovos de ascarís.

OBSERVAÇÃO N.º 34

H. C., com 8 anos, branca, brasileira. Angina gripal. Depois de 3 dias de hospitalização, queixa-se de dôres abdominais, vômitos e constipação. Temperatura, 37. Pulso, 100. Timpanismo. Diminuição da macicês hepática. Pesquisa de contratura, Rovsing, Blumberg, Meltzer, Lapinski e Jaworski difíceis de pesquisar por imprecisos. Outros sinais ausentes. Peora do estado geral. Pulso gradativamente subindo de hora em hora: 105, 110, 115. Leucocitose: 15.000. Indicamos a intervenção com o diagnóstico de "abdômen agudo". Operação em 5/1/37. H. S. J., de Antônio Prado. Apêndice descendente pélvico, livre, aumentado de volume, em comêço de gangrena. Alta, curada. Exame das fézes: ovos de ascarís + oxiúros + tricocéfalos.

OBSERVAÇÃO N.º 35

J. S., de M., 7 anos, branco, brasileiro. Doente há 12 horas. Vômitos. Dôres abdominais. Temperatura: 36,2. Pulso, 120. Negativos todos os sinais clássicos. Ligeira diminuição da macicês hepática. Hochnegg prejudicado pela reação do doente. *Defesa* no *flanco direito e ligeiro edema na mesma região.* Leucócitos: 18.000. Diagnóstico: apendicite aguda. Operação no H. S. J., de Antônio Prado, em 12/4/37. Confirmação do diagnóstico. Apêndice retrocecal. Apendicite flemonosa. Alta, curado. Restos de amígdala, deixados em amigdalectomia, à esquerda. Exame de fézes: ovos de ascarís + tricocéfalos + oxiúros.

OBSERVAÇÃO N.º 36

J. N., com 6 anos, branca, brasileira.

Temperatura: 37,2. Pulso: 130.

Veio com diagnóstico de infecção intestinal. Timpanismo. Vômitos. Diminuição da macicês hepática. Dôr na zona apendicular da linha bis-ilíaca. Blumberg, Jacob, Hochnegg, Meltzer, Lapinski e Jaworski, negativos. Nada para os outros aparelhos, nem outros sinais de apendicite. Leucócitos: 10.000. Peora muito, 12 horas depois, aumentando os vômitos, o timpanismo e desaparecendo a macicês hepática.

Indicamos laparotomia exploradora. Operação em 25/7/37, no H. S. J., de Antônio Prado. Apendicite flemonosa. Oxiúros no apêndice. Alta, curada. Dentes maus. Amígadalas hipertrofiadas. Ovos de ascarís nas fézes.

OBSERVAÇÃO N.º 37

A. X. L., 12 anos, branco, brasileiro.

Temperatura: 38 graus. Pulso: 140.

Angina aguda há 5 dias.

Tem tido vômitos de dois anos para cá, que passavam com qualquer remédio. Há 24 horas que êles têm vindo continuamente, acompanhados agora de dôr de barriga (sic).

O ventre ligeiramente timpânico e, geralmente, doloroso. Não há ponto preciso de localização da dôr. Sinais clássicos da apendicite aguda, negativos. Diminuição da macicês hepática. Hochnegg-positivo. Reder positivo. Leucócitos: 16.000. Operação: 9/10/37. H. S. .J, pe Antônio Prado. Apêndice pélvico mediano, aderente ao peritônio posterior, com dois cálculos estercorais. Apendicite flemonosa. Alta, curado. Exame das fézes: ovos de Necator.

OBSERVAÇÃO N.º 38

V. P. 11 anos, branca, brasileira.

Temperatura: 37,2. Pulso: 90.

Sentiu dôres muito fortes no ventre, quando trabalhava na roça. Voltou para casa vomitando o almôço. Deram um purgativo. Começou

a peorar e duas horas depois as dôres e os vômitos aumentaram muito. Timpanismo. Dôr à palpação em todo o abdômen. Apenas se percebe dôr mais intensa no Mac-Burney. Macicês hepática quase desaparecida. Outros sinais negativos. Leucócitos: 18.000. Diagnóstico: apendicite aguda, confirmado pela intervenção, que mostra um apêndice prestes a perfurar, com a ponta gangrenada, em situação externa, oxíuros no seu interior. Alta, curada. Dentes em mau estado e amígdalas hipertrofiadas.

OBSERVAÇÃO N.º 39

M. P., com 10 anos, branco, brasileiro.

Temperatura, 36,8. Pulso, 100.

Vômitos desde a véspera. Os pais trouxeram-no com mêdo de envenenamento, pois brincara com formicida (sic). Dôr espontânea e provocada em todo o ventre, sem localização precisa. Diminuição da macicês hepática e, como único achado, depois de pesquisados os outros sinais, nítida reação, muito dolorosa, ao toque da parede direita da ampola retal (Reder). Leucócitos: 12.000. Operado em 15/1/38. H. S. J., de Antônio Prado. Diagnóstico: apendicite aguda. Apêndice flemonoso, descente pélvico, muito longo, aderente ao reto. Alta, curado. Amígdalas hipertrofiadas. Exame de fézes: ovos de ascarís.

OBSERVAÇÃO N.º 40

E. B., com 10 anos branco, brasileiro.

Temperatura: 37 graus. Pulso: 110.

Adoeceu de madrugada, com dôres fortes no abdômen, vômitos e constipação. Hospitalizado no mesmo dia, pela manhã, porque as dôres tinham aumentado muito. Criança rebelde, agitada. Entremeia o chôro com os vômitos. Grita ao chegarmos perto. Tara nervosa muito grande: pai epiléptico, mãe histérica, dois tios e dois irmãos epilépticos. Conseguimos observar a diminuição nítida da respiração abdominal. Ventre timpânico. Diminuição da macicês hepática. Outros sinais pouco nítidos, pesquisados depois de termos conquistado a confiança da doentinha.

Peora rápida do pulso, que foi aumentando gradativamente, de hora em hora e, paralelamente, desfalecimento do estado geral, com espaçamento maior dos vômitos.

Leucocitose: 14.000.

Diagnosticamos apendicite aguda.

Operada no H. S. J., de Antônio Prado, em 16/1/38. Confirmação operatória do diagnóstico. Apêndice descendente ilíaco. Apendicite purulenta. Cálculos estercorais e oxiúros no apêndice. Alta curada. Hipertrofia das amígdalas. Exame de fézes: ovos de Ascarís. Alta, curado.

OBSERVAÇÃO N.º 41

A. L., com 9 anos, branco, brasileiro.

Temperatura: 38 graus. Pulso: 120.

Há 12 horas, vômitos, dôr peri-umbilical e constipação.

De dois anos para cá, de vez em quando, vômitos acetonêmicos, diagnosticados por exame de urina. (sic).

Ao exame geral, além da dôr generalizada, descobre-se zona mais dolorosa para fora da cicatriz umbilical. Ventre timpânico. Diminuição da macicês hepática. Nada mais se encontrou. Leucócitos: 15.500.

Diagnosticamos apendicite aguda. A operação em 7/9/29 no H. S. J., de Antônio Prado, conforme o diagnóstico. Apêndice gangrenado contendo oxiúros. Exsudato seroso na cavidade peritoneal. Alta, curado. Hipertrofia das amígdalas. Exame de fézes: ovos de ascarís e tricocéfalos.

OBSERVAÇÃO N.º 42

D. L., com 8 anos, branco, brasileiro.

Temperatura: 37,2. Pulso: 100.

Comêço súbito de dôr abdominal, acompanhada de vômitos. Timpanismo. Diminuição da macicês hepática. Dos sinais, apenas a dôr na ampola retal. O estado se agrava, em poucas horas, com aumento progressivo do pulso. Leucócitos: 13.000.

Diagnóstico: apendicite aguda. Confirmação do diagnóstico no ato operatório. (5/4/38). H. S. J. de Antônio Prado. Apendicite

purulenta em apêndice descendente pélvico. Alta, curado. Hipertrofia das amígdalas. Ovos de necator e tricocéfalos nas fézes.

OBSERVAÇÃO N.º 43

N. P., com 11 anos, branco, brasileiro.

Temperatura: 37,3. Pulso: 90.

Chegou com angina gripal, vômitos, dôr no ventre e constipação. Ao exame cuidadoso do ventre: diminuição da macicês hepática + timpanismo + dôr localizada, muito baixa, na f. i. esquerda, quase na linha mediana. Ao toque retal, dôr à esquerda da ampola. Leucócitos: 14.000. Diagnóstico: apendicite aguda. Confirmação do diagnóstico no ato operatório. (6/9/39). Apêndice descendente pélvico com a ponta à esquerda da linha mediana. Apendicite folicular, com oxiúrios vivos no apêndice. Alta, curada. Hipertrofia das amígdalas. Exame de fézes: ovos de ascarís + tricocéfalos + oxiúros.

OBSERVAÇÃO N.º 44

C. F., com 12 anos, branco, brasileiro.

Temperatura: 37,4. Pulso: 90.

Cólica intensa depois de ter comido frutas verdes (sic). Mais tarde, vômitos. O menino veio caminhando ao consultório. Estado geral ótimo. Dôr, à palpação, zona apendicular da linha bis-ilíaca. Ausência de outros sinais. Timpanismo e diminuição da macicês hepática.

Leucócitos: 16.000.

Diagnóstico: apendicite aguda.

Confirmação do diagnóstico pelo ato cirúrgico. (H. S. J. de Antônio Prado. 9/6/38). Apendicite purulenta. Apêndice descendente ilíaco alto. Oxiúros no apêndice. Alta, curado. Hipertrofia das amígdalas

Nas fézes: ovos de ascarís + tricocéfalos + oxiúros.

OBSERVAÇÃO N.º 45

A. C. com 11 anos, branca, brasileira.

Temperatura: 38 graus. Pulso: 120.

Há 6 horas começou a sentir dôr na perna direita (sic). Depois, náuseas e cólicas. Dôr locailzada, baixa, na f. i. d. Ventre timpânico. Diminuição da macicês hepática. Dôr ao toque retal, à direita. Outros sinais ausentes.

Leucócitos: 18.000.

Diagnóstico: apendicite aguda.

Confirmação operatória. (H. S. J., de Antônio Prado 12/5/38).

Apendicite flemonosa. Apêndice descendente pélvico, aderente. Alta, curada. Hipertrofia das amígdalas. Nas fézes: ovos de ascarís.

OBSERVAÇÃO N.º 46

A. S. S., com 11 anos, branco, brasileiro.

Temperatura: 37, 6. Pulso: 115.

À noite, cólicas intensas. Vômitos pela manhã. Hospitalizado logo depois.

Timpanismo. Diminuição da macicês hepática. Impossível localizar o lugar da dôr máxima. O abdômen é ligeira e igualmente doloroso, em tôda a superfície. Ausência de outros sinais.

Leucócitos: 20.000.

Diagnóstico: apendicite aguda.

Confirmação operatória (H. S. J., de Antônio Prado, 8/9/39).

Apendicite purulenta. Apêndice descendente ilíaco, cheio de pus, prestes a perfurar. Alta, curado. Hipertrofia das amígdalas. Fézes: ovos de necator e tricocéfalo.

OBSERVAÇÃO N.º 47

V. G., com 10 anos, branca, brasileira.

Temperatura: 38. Pulso: 125.

Durante o dia, quando brincava, depois de uma queda começou a sentir dôr no ventre. De tarde, vômitos e acentuação das dôres. Não passou bem a noite. De manhã, 18 horas depois de iniciados os acidentes, trouxeram-na ao consultório. Dôr peri-umbelical espontânea. Dôr provocada na mesma região. Diminuição da macicês hepática e timpanismo. Nenhum outro sinal foi encontrado. Leucócitos: 12.000.

Diagnóstico: apendicite aguda.

Confirmação operatória (H. S. J., de Antônio Prado, 5/7/39).

Apendicite flemonosa, com oxiúros na luz do órgão. Apêndice descendente ilíaco alto. Alta, curado. Hipertrofia das amígdalas. Nas fézes: ovos de ascarís + tricocéfalos + oxiúros.

OBSERVAÇÃO N.º 48

Z. L. G., com 9 anos, branco, brasileiro.

Temperatura: 37,7. Pulso: 130.

Teve cólicas a 4/10/37, com vômitos. Mandaram buscar na farmácia elixir paregórico e ministraram-lhe repetidas doses. Melhorou. Passou o dia e a noite bem. Na madrugada de 6/10/37, as dôres reapareceram, violentas, com vômitos incoercíveis. Trouxeram-no ao hospital. Ventre timpânico. Diminuição da macicês hepática. Dôres generalizadas no ventre, sem localização precisa. Sinais negativos, à excepção do Hochnegg.

Leucócitos: 10.000.

Diagnóstico: apendicite aguda. Confirmação operatória. (H. S. J., de Antônio Prado 6/10/37).

Apendicite purulenta. Apêndice descendente ilíaco. Alta, curado.

Hipertrofia das amígdalas. Nas fézes: ovos de ascarís e tricocéfalos.

OBSERVAÇÃO N.º 49

A. G. F., 9 anos, branco, brasileiro.

Temperatura: 37,7. Pulso: 140.

Dôres intensas no abdômen, durante a noite. Vomitou de manhã. Deram-lhe, então um purgativo de óleo de rícino. Evacuou bastante, mas as cólicas eram tão fortes que quase desmaiava. Trouxeram-no ao hospital. Timpanismo. Diminuição da macicês hepática. Ventre doloroso, uniformemente.

Leucócitos: 18.000.

Diagnóstico: apendicite aguda.

Confirmação operatória (H. S. J., de Antônio Prado, em 11/9/37).

Apendicite purulenta. Apêndice descendente ilíaco alto, com oxiúros na luz. Alta, curada. Hipertrofia das amígdalas. Fézes: ovos de ascarís e tricocéfalos.

3.º — Apendicites Agudas Complicadas.

a) — Formas tóxicas (12 casos)

OBSERVAÇÃO N.º 50

L. C., com 12 anos, branco, brasileiro.

Temperatura: 37 graus. Pulso: 120.

Comêço: vômitos à noite, com dôr difusa, no abdômen, constipação.

Ao exame clínico, notamos:

Estado geral: profunda intoxicação.

Ventre: à palpação, dôr no ponto de Mac Burney. Nenhum outro sinal.

Nos outros aparelhos: hipertrofia das amígdalas e dentes maus.

Exames de laboratório: Leucócitos: 10.000.

Urina: traços de albumina + bilirubina.

Fézes: ovos de ascaris + tricocéfalos + oxiúros.

Visto: 12 horas depois de começados os acidentes.

Diagnóstico: apendicite aguda, forma tóxica.

Operação: Imediata. H. S. J., de Antônio Prado. 24/9/37.

Apendicite folicular. Apêndice hiperemiado com oxiúros vivos, livre, descendente, ilíaco. Sôro contra peritonite + sôro glicosado em alta dose.

Alta, curado.

OBSERVAÇÃO N.º 51

M. T., com 11 anos, branco, brasileiro.

Temperatura: 36,8. Pulso: 130.

Comêço: Noturno, sem pródromos, com vômitos e dôres no abdômen.

Exame clínico: Estado geral — bom. Intoxicação pouco acentuada.

Abdômen — Dôr na zona apendicular da linha bis-ilíaca, à palpação. Meltzer, Lapinski e Jaworski muito nítido. Dôr no flanco

direito, à palpação. Outros sinais, ausentes.

Outros aparelhos: Dentes maus. Amigdalite. Oliguria.

Exame de laboratório: Leucócitos: 10.000.

Traços de albumina e pigmentos biliares na urina.

Fézes: ovos de necator e tricocéfalos.

Examinado 6 horas após a crise.

Diagnóstico: Apendicite tóxica.

Operação: H. S. J., de Antônio Prado. 10/4/37.

Apendicite flemonosa. Apêndice retro-cecal livre. Altas doses de sôro contra a peritonite + sôro glicosado + campolon.

Alta, curado.

OBSERVAÇÃO N.º 52

Fomos chamados por distinto colega de Lages, em conferência, para darmos opinião em um caso que êle examinava, havia duas horas.

A paciente, menina de 10 anos de idade, branca, brasileira, estava em um quarto particular do Hospital de Caridade.

Franzina, pálida, fácies profundamente alterado, tendo apenas 37, 1 graus de temperatura, enquanto que o número de pulsações atingia a 140 por minuto. Adoecera na véspera, à noite, com vômitos repetidos e dôr pouco intensa por todo o ventre. Ao exame, ventre flácido e sem timpanismo. Dôr provocada pela palpação profunda, na zona apendicular da linha bis-ilíaca. Rovsing e Jacob muito fracos e pouco nítidos. Hochnegg negativo. Reder levemente presente.

Embora nos demorássemos detidamente no exame do ventre, nada mais encontramos a não ser aquela zona mais dolorosa à palpação profunda, na f.i.d.

Nos outros aparelhos, além da língua sêca e avermelhada, amígdalas hipertrofiadas, gânglios cervicais, epitrocleanos e inguinais palpáveis, nada mais encontramos.

A oligúria foi constatada pela pequena quantidade de urina avermelhada, muito densa, com traços de albumina. que a paciente emitia desde que adoecera.

Os vômitos, de vez em quando, surgiam novamente, acompanhados de náuseas. Vômitos biliosos. Há 24 horas não funcionavam os intestinos. Pelo estado geral mau, pelo pulso, pela falta de sintomas abdominais gritantes, pela intoxicação profunda e febre moderada,

tendo como único achado a dôr provocada na f. i.d., aliada aos vômitos e a uma discordância nítida do pulso e da temperatura, não trepidamos em diagnosticar *apendicite* tóxica, visto que não havia dados epidemiológicos que fizessem supor uma infecção hebertiana.

O colega, Dr. Aujor Luz, conosco concordou, pois era êsse seu diagnóstico.

Operada por nós em 6/2/36, encontramos um apêndice livre, descendente ilíaco, hiperêmico, túrgido, contrastando com o peritônio e intestinos, que conservavam colaboração normal. No post-operatório, fizemos tudo o que a moderna terapêutica indica para tais casos. Na cidade, porém, só havia uma ampola de sôro contra a peritonite, sôro êsse que ambos reputávamos a melhor arma que teríamos à mão contra a toxicose apendicular. A 200 quilômetros foi encomendado sôro. Doze horas decorreram até sua chegada. Era tarde. A doente caíra em coma e, momentos depois, expirava. Foi o unico caso que perdemos de apendicite em criança até a terceira infância e julgamos que o insucesso decorreu da falta de sôro contra a peritonite ou similar, que, nos casos maus, usamos sistematicamente em altas doses, quer localmente, na cavidade peritonial, no ato operatório e pelos drenos, quer parenteralmente, no pre-operatório, durante a operação e post-operatório, pelas vias muscular e venosa, reservando esta última aos casos muito graves.

OBSERVAÇÃO N.º 53

M. P., com 10 anos, branca, brasileira.

Temperatura: 38 graus. Pulso: 150.

Comêço: pela manhã, com vômitos + dôres generalizadas. Constipação há 48 horas.

Exame clínico: Estado geral — bom. Sinais nítidos de intoxicação.

Abdômen — apenas dôr profunda no flanco direito e no ponto de Lenzmann à palpação e Meltzer, Lapinski e Jaworski nítidos.

Outros aparelhos: Amígalas hipertrofiadas. Sub-icterícia. Fígado ligeiramente aumentado. Oliguria.

Exames de laboratório: Leucócitos: 9.000.

Urina: traços de albumina, fosfatos e pigmentos biliares. Muitas células de descamação do epitélio urinário.

Fézes: ovos de ascarís + tricocéfalos + oxiúros.

Examinado: 10 horas após a crise.

Diagnóstico: Apendicite aguda, forma tóxica.

Operação: H. S. J., de Antônio Prado. 5/10/37.

Apendicite folicular. Apêndice livre, descendente ilíaco.

Sôro contra peritonite + sôro glicosado + campolon + anfotropina.

Alta, curada.

OBSERVAÇÃO N.º 54

A. B., com 9 anos, branca, brasileira.

Temperatura: 37,2. Pulso: 140.

Comêço: noturno, com vômitos, dôres por todo o abdômen.

Exame clínico: Estado geral — mau, profundamente intoxicado.

Abdômen: flácido, dôr à palpação no ponto de Mac Burney. Meltzer, Lapinski e Jaworski presentes.

Outros sinais, pouco nítidos.

Outros aparelhos: Hipertrofia das amígdalas. Oliguria.

Exames de laboratório: Leucócitos: 8.500.

Urina: muitas células de descamação do epitélio urinário e alguns piocitos.

Fézes: ovos de ascarís + tricocéfalos + oxiúros.

Diagnóstico: Apendicite aguda, forma tóxica.

Operação: H. S. J., de Antônio Prado. 4/10/37. Apendicite gangrenosa, adiantada. Apêndice descendente ilíaco. Sôro contra a peritonite + sôro glicosado + campolon.

Alta, curada.

OBSERVAÇÃO N.º 55

M. S. S., com 6 anos, branco, brasileiro.

Temperatura: 37. Pulso: 130.

Comêço: quando corria, teve dôres na barriga, na perna direita e começou a vomitar (sic).

Exame clínico: Estado geral — profundamente atingido, grande intoxicação.

Abdômen — flácido, dôr à palpação na zona apendicular da linha bis-ilíaca. Hochnegg positivo. Reder positivo. Meltzer, Lapinski e Jaworski positivos.

Outros aparelhos: amigdalite críptica (crônica).

Exames de laboratório: Leucócitos: 8.500.

Fézes: ovos de tricocéfalos.

Examinado: 6 horas após a crise.

Diagnóstico: apendicite aguda, forma tóxica.

Operação: H. S. J., de Antônio Prado. 20/2/38. Apendicite folicular.

Apêndice descendente pélvico, aderente desde a base até o têrço livre terminal, à altura do psoas, a ponta em contacto com a bexiga, sem aderir. Oxiúros vivos no apêndice.

Alta, curado.

OBSERVAÇÃO N.º 56

M. T. C., com 7 anos, branco, brasileiro.

Temperatura: 37,6. Pulso: 120.

Comêço: vômitos à noite com muitas cólicas difusas no abdômen, algumas horas depois.

Exame clínico: Estado geral — bom, intoxicação pronunciada.

Abdômen: flácido, tratável, dôr à palpação despertada apenas pela prova de Meltzer, Lapinski e Jaworski. Reder, positivo.

Outros aparelhos: Hipertrofia das amígdalas.

Exames de laboratório: Leucócitos: 8.000

Fézes: ovos de tricocéfalos.

Examinado: 6 horas após a crise.

Diagnóstico: apendicite aguda, forma tóxica.

Operação: H. S. J., de Antônio Prado 2/2/38. Apendicite flemonosa.

Apêndice descendente pélvico. Profundamente alterado ao nivel de um cálculo estercoral.

Alta, curado.

OBSERVAÇÃO N.º 57

J. S., com 7 anos, branco, brasileiro.

Temperatura: 37,4. Pulso: 115.

Comêço: sentiu-se doente, à tarde; deitou-se e depois, altas horas da noite, despertou vomitando e queixando-se de cólicas. (sic).

Exame clínico: Estado geral: muito prostrado. Intoxicação intensa.

Abdômen tratável. Dôr à palpação no flanco direito.

Meltzer, Lapinski e Jaworski positivos. Os outros sinais, negativos.

Outros aparelhos — Restos de amígdala à direita e esquerda, deixados em amigdalectomia.

Exames de laboratório: Leucócitos: 9.500.

Fézes: ovos de tricocéfalos.

Examinado 12 horas após a crise.

Diagnóstico: apendicite aguda, forma tóxica.

Operação: H. S. J., de Antônio Prado. 5/5/38. Apendicite folicular.

Apêndice retro-cecal livre. Sôro contra a peritonite + sôro glicosado + campolon.

Alta, curado.

OBSERVAÇÃO N.º 58

A. S., com 6 anos, branca, brasileira.

Temperatura: 37,4. Pulso: 120.

Comêço: pela manhã, logo depois de se levantar, começou a vomitar.

Exame clínico Estado geral — bom. Intoxicação nítida.

Abdômen-flácido. Dôr à palpação no Mac Burney. Todos os outros sinais presentes.

Outros aparelhos: hipertrofia das amígdalas.

Exames de laboratório: Leucócitos: 9.500.

Fézes: ovos de ascarís.

Examinada 6 horas após a crise.

Diagnóstico: apendicite aguda, forma tóxica.

Operação: H. S. J., de Antônio Prado. 11/12/38. Apendicite flemonosa.

Apêndice descendente ilíaco interno.

Alta, curada.

OBSERVAÇÃO N.º 59

M. G., com 5 anos, branca, brasileira.

Temperatura: 37,8. Pulso: 130.

Comêço: os pais informaram que está doente há dois dias e que teve dôres no ventre e vômitos, para depois ficar muito caída (sic).

Exame clínico: Estado geral — muito mau, intoxicação profunda.

Abdômen — Dôr à palpação no Mac Burney. Meltzer, Lapinski e Jaworski presentes. Nenhum outro sinal.

Outros aparelhos: hipertrofia das amígdalas. Oliguria.

Exames de laboratório: Leucócitos: 10.000.

Urina: traços de albumina + bilirubina.

Fézes: ovos de ascaris + tricocéfalos.

Não se pôde precisar o início da crise.

Diagnóstico: apendicite aguda, forma tóxica.

Operação: H. S. J., de Antônio Prado. 10/5/39. Apendicite flemonosa.

Apêndice livre descendente ilíaco alto.

Sôro contra a peritonite + sôro glicosado + campolon.

Alta, curada.

OBSERVAÇÃO N.º 60

L. P., com 8 anos, branca, brasileira.

Temperatura: 38. Pulso: 140.

Comêço: com vômitos, à noite. As dôres vieram depois.

Exame clínico: estado geral: intoxicação.

Abdômen — todos os sinais de apendicite aguda presentes.

Outros aparelhos: amigdalite críptica.

Exames de laboratório: Leucócitos: 12.000.

Féze: ovos de tricocéfalos.

Examinado 6 horas depois do comêço da crise.

Diagnóstico: apendicite aguda, forma tóxica.

Operação: H. S. J., de Antônio Prado. 1/3/39. Apendicite flemonosa.

Apendicite descendente pélvico. Exsudato seroso na cavidade peritonial. Sôro contra a peritonite + sôro glicosado + campolon.

Alta, curada.

OBSERVAÇÃO N.º 61

C. M., com 5 anos e meio, branco, brasileiro.

Temperatura: 36, 6. Pulso: 120.

Comêço: os pais não explicam bem como começou. Apenas relatam vômitos.

Exame clínico: Estado geral — profunda intoxicação.

Abdômen — todos os sinais de apendicite aguda presentes.

Outros aparelhos: Hipertrofia das amígdalas. Oliguria.

Exames de laboratório: Leucócitos: 9.000.

Urina: albumina em traços nítidos + bilirubina.

Fézes: ovos de ascarís + tricocéfalos.

Não se pôde precisar a hora do comêço do mal.

Diagnóstico: apendicite aguda, forma tóxica.

Operação: H. S. J., de Antônio Prado. 13/7/38.

Apendicite flemonosa. Apêndice descendente ilíaco.

Sôro contra a peritonite + sôro glicosado + campolon.

Alta, curado.

3.° — Apendicites Agudas Complicadas.

b) — Abcessos peri-apendiculares (9 casos)

OBSERVAÇÃO N.º 62

J. I., com 12 anos, branca, brasileira.

Temperatura: 38. Pulso: 90.

Comêço: há 10 dias teve cólicas intestinais e vômitos. Trataram em casa (sic).

Exame clínico: Abdômen — F. I. D. dolorosa à palpação superficial. Defesa intensa. Hiperestesia notável. Empastamento a êste nivel.

Outros aparelhos: Membro superior direito em semi-flexão.

Hipertrofia das amígdalas.

Lábio lepurino parcial.

Fézes: ovos de ascarís + tricocéfalos.

Examinado: 10 dias após a crise.

Diagnóstico: abcesso peri-apendicular.

Operação: H. S. J., de Antônio Prado. 11/4/37. Incisão transversa. Descolamento do peritônio. Abertura de um grande abcesso, com pus fétido. Drenagem pela incisão.

Alta, curada.

OBSERVAÇÃO N.º 63

L. S., com 10 anos, branca, brasileira.

Temperatura: 39. Pulso: 100.

Comêço: há oito dias com constipação, cólicas e vômitos.

Exame clínico: Abdômen — dôr, defesa e hiperestesia na zona da f. i. d. abaixo da linha bis-ilíaca. Palpação bi-manual, abdomino-retal, mostrando grande tumor na pelve direita.

Outros aparelhos: hipertrofia das amígdalas.

Examinado: 8 dias após a crise.

Diagnóstico: abcesso peri-apendicular.

Operação: H. S. J., de Antônio Prado. 12/5/37.

Incisão transversa. Descolamento peritoneal. Abertura de grande abcesso com pus fétido na f. i. d. Retirou-se a metade restante de um apêndice gangrenado, ainda contendo cálculos estercorais e oxiúros. Drenagem com gaze e dreno de borracha.

Alta, curada.

OBSERVAÇÃO N.º 64

C. P., com 5 anos, branca, brasileira.

Temperatura: 37, 2. Pulso: 88.

Comêço: Há vários dias (sic). Dôr no flanco direito.

Exame clínico: Abdômen — Flácido. Dôr no flanco direito e hiperestesia.

Ao toque retal, o dedo alcança um tumor alto, à direita.

Outros aparelhos: Hipertrofia das amígdalas.

Examinado: não se pôde precisar a data do começo.

Diagnóstico: abcesso peri-apendicular.

Operação: H. S. J., de Antônio Prado. 9/11/37.

Incisão transversa. Deslocamento peritonial. Abertura do abcesso. Retira-se parte de um apêndice retro-cecal contendo oxiúros.

Drenagem com tubo de borracha e gaze.

Fístula estercoral.

Alta, curada.

OBSERVAÇÃO N.º 65

D. S., com 9 anos, branca, brasileira.

Temperatura: 36, 8. Pulso: 90.

Comêço: Há 7 dias com dôres abdominais, vômitos e constipação.

Exame clínico: Abdômen — Dôr à palpação, defesa e hiperestesia cutânea em tôda a f. i. d. Tumor à palpação bi-manual.

Outros aparelhos: Hipertrofia das amígdalas.

Examinado: 7 dias depois da crise.

Diagnóstico: Abcesso peri-apendicular.

Operação: H. S. J., de Antônio Prado. 1/12/37. Incisão transversa.

Descolamento peritonial e abertura do abcesso. Retirada da metade de um apêndice gangrenado. Oxiúros no apêndice.

Drenagem.

Alta, curada.

OBSERVAÇÃO N.º 66

T. L., com 5 anos, branca, brasileira.

Temperatura: 37,7. Pulso: 100.

Comêço: Há vários dias com dôres na f. i. d. e vômitos. Diarréia, depois constipação.

Exame clínico: Abdômen — Dôr, defesa e hiperestesia cutânea na f. i. d.

Não foi feito toque retal.

Outros aparelhos: Hipertrofia das amígdalas.

Examinado: Não é possível precisar.

Diagnóstico: Apendicite aguda.

Operação: H. S. J., de Antônio Prado. 2/3/38.

Aberto o peritônio, verifica-se ao nivel da pequena bacia, um abcesso completamente localizado. Fecha-se o peritônio que é descolado para se atingir o abcesso por fora da grande cavidade, muito em baixo. Retirou-se um pedaço de apêndice retrocecal gangrenado, contendo oxiúros e cálculos estercorais.

Drenagem com gaze.

Alta, curada.

OBSERVAÇÃO N.º 67

C. B., com 5 anos, branca, brasileira.

Temperatura: 39. Pulso: 110.

Comêço: Há 6 dias com vômitos, dôr na fossa ilíaca direita e constipação.

Exame clínico: Abdômen — Dôr e contratura na zona limite da f. i. d. para o lado de fora e no flanco direito. Hiperestesia cutânea. Empastamento neste nivel.

Outros aparelhos: Hipertrofia das amígdalas.

Examinado: 6 dias depois.

Diagnóstico: apendicite supurada.

Operação: H. S. J., de Antônio Prado. 4/4/38.

Encontrada a base de um apêndice retro-cecal, muito aderente, tenta-se a descorticação e se rompe um abcesso retrocecal pequeno. Apendicectomia sem sepultamento do côto. Oxiúros no apêndice. Limpeza da cavidade com compressas.

Lavagem da cavidade com 5 ampolas de sôro contra a peritonite. Drenagem com lâmina de borracha ondulada.

Alta, curada.

OBSERVAÇÃO N.º 68

Esta observação está publicada no comêço do capítulo 5.º, "Sintomas e formas clínicas da apendicite aguda na infância" e se refere a uma criança de 3 anos e meio.

OBSERVAÇÃO N.º 69

J. S., com 5 anos, branco, brasileiro.

Temperatura: 37,2 Pulso: 95.

Comêço: Há 8 dias com dôres peri-umbilicais, vômitos, constipação e tenesmo.

Exame clínico: Abdômen — Ao exame nada de notório. Tumor do Douglas à palpação bi-manual.

Outros aparelhos: Hipertrofia das amígdalas.

Fézes: ovos de ascarís, oxiúros e tricocéfalos.

Examinado: 8 dias após a crise.

Diagnóstico: abcesso peri-apendicular.

Operação: H. S. J., de Antônio Prado. 14/5/39.

Por dificuldades técnicas e por se tratar de criança pequena, preferimos a incisão transversa com deslocamento peritonial, indo abrir o abcesso bem no flemão.

Drenagem com borracha ondulada.

Alta, curado.

OBSERVAÇÃO N.º 70

E. A., 6 anos, branca, brasileira.

Temperatura: 37,6. Pulso: 90.

Comêço: Há vários dias. Vômitos, dôres abdominais e constipação.

Exame clínico: abdômen — Dôr, defesa e hiperestesia da fossa ilíaca direita.

Outros aparelhos: hipertrofia das amígdalas e dentes maus.

Fézes: ovos de ascarís + tricocéfalos + oxiúros.

Diagnóstico: Abcesso peri-apendicular.

Operação: H. S. J., de Antônio Prado, em 2/9/39.

Incisão transversa. Descolamento peritoneal. Abertura do abcesso. Consegue-se retirar um grande apêndice, gangrenado, perfurado, parcialmente destruído, contendo oxiúros.

Drenagem com borracha ondulada.

Alta, curada.

OBSERVAÇÃO N.º 71

A. S., 12 anos, branco, brasileiro.

Temperatura: 37,2. Pulso: 90.

Comêço: há 12 dias, com dôres na fossa ilíaca direita, vômitos e constipação.

Exame clínico: abdômen — distendido, doloroso, hiperestesia cutânea notável. Empastamento no lado direito, desde o rebôrdo costal até à arcada crural do mesmo lado.

Outros aparelhos: Hipertrofia das amígdalas.

Fézes: ovos de oxiúros, ascarís e tricocéfalos.

Examinado 12 dias após a crise.

Diagnóstico: grande abcesso peri-apendicular.

Operação: H. S. J., de Antônio Prado, em 10/12/38.

Incisão transversa. Descolamento peritoneal. Abertura de abcesso contendo serosidade fétida em abundância, aproximadamente 500 c. cs. Não se tentou retirar o apêndice. Drenagem com borracha ondulada.

Alta, curado.

Êste doentinho foi apendicectomizado, a frio, cinco meses depois.

3.º — Apendicites Agudas Complicadas.

c) — Peritonites apendiculares.

OBSERVAÇÃO N.º 72

A. P., 11 anos, branca, brasileira.

Temperatura: 38. Pulso: 120.

Comêço: há 4 dias, com dôres na fossa ilíaca direita, vômitos e constipação.

Exame clínico: abdômen — Defesa generalizada. Hiperestesia cutânea. Timpanismo. Desaparecimento da macicês hepática e dos reflexos abdominais.

Outros aparelhos: Hipertrofia das amígdalas. Oliguria.

Examinado 4 dias após a crise inicial.

Diagnóstico: peritonite apendicular.

Operação: H. S. J., de Antônio Prado, em 8/5/38.

Incisão transversa. Peritonite pútrida generalizada. Apêndice gangrenado, contendo oxiúros. Lavagem da cavidade com sôro contra peritonite. Drenagem ao Mecáo. Sôro contra peritonite, durante 5 dias, pelos drenos, intramuscularmente e endovenosamente (nesta última via, o sôro dissolvido em sôro fisiológico).

Alta, curada.

OBSERVAÇÃO N.º 73

R. B., 10 anos, branco, brasileiro.

Temperatura: 39,2. Pulso: 140.

Comêço: há dois dias, com vômitos e dôres na fossa ilíaca direita. Deram-lhe um purgativo há 12 horas e, como o doentinho peorasse muito, trouxeram-no ao hospital.

Exame clínico: abdômen — timpânico. Desaparecimento da macicês hepática. Hiperestesia cutânea. Defesa generalizada.

Outros aparelhos: angina pultácia.

Examinado 48 horas após a crise.

Diagnóstico: peritonite apendicular.

Operação: H. S. J., de Antônio Prado, em 3/2/38.

Incisão transversa. Peritonite purulenta. Apendicite supurada. Apêndice contendo oxiúros. Lavagem da cavidade com sôro contra peritonite. Drenagem ao Mecáo. Sôro contra peritonite pelo dreno e por via intramuscular.

OBSERVAÇÃO N.º 74

C. S., 12 anos, branca, brasileira.

Temperatura: 38. Pulso: 130.

Comêço: há 24 horas, com dôr na fossa ilíaca direita, vômitos e constipação. Peorou depois de um purgativo.

Exame clínico: Abdômen-Defesa generalizada. Diminuição da macicês hepática. Hiperestesia cutânea.

Outros aparelhos: Dentes maus e amígdalas inflamadas.

Fézes: ovos de oxiúros + tricocéfalos + ascarís.

Examinado: 24 horas após a crise.

Diagnóstico: peritonite apendicular.

Operação: H. S. J., de Antônio Prado, 14/4/39.

Incisão transversa. Retirada de um apêndice supurado com oxiúros na luz. Lavagem da cavidade com sôro contra peritonite. Irradiação ultra-violeta dos intestinos. Drenagem do Mecáo. Sôro contra peritonite em alta dose, pelo dreno, intramuscularmente e endovenosamente.

Alta, curado.

OBSERVAÇÃO N.º 75

T. A., com 9 anos, branco, brasileiro.

Temperatura: 37,8. Pulso: 125.

Comêço: há 5 dias com dôres na f. i. d. irradiando-se para o flanco e, perna direita, vômitos e constipação.

Exame clínico: Timpanismo. Defesa generalizada.

Hiperestesia cutânea. Diminuição da macicês hepática.

Outros aparelhos: Hipertrofia das amigdalas.

Urina: traços de albuminúria. Piócitos em abundância.

Examinado: 5 dias após a crise.

Diagnóstico: Peritonite apendicular.

Operação: H. S. J., de Antônio Prado, 9/12/38.

Incisão transversa. Peritonite franca. Exsudato seroso escuro com mau cheiro. Apendicite supurada. Apêndice retro-cecal. Lavagem da cavidade com sôro contra a peritonite. Drenagem ao Mecáo. Sôro contra peritonite pelos drenos e intramuscularmente.

Alta, curado.

OBSERVAÇÃO N.º 76

R. P., com 10 anos, branco, brasileiro.

Temperatura: 37,6. Pulso: 140.

Comêço : Há 6 horas cólicas e vômitos. Há 3 horas deram um purgativo e então peorou muito.

Exame clínico: Abdômen. Defesa generalizada.

Timpanismo. Hiperestesia cutânea.

Outros aparelhos: Hipertrofia das amígdalas. Oliguria. Subìcterícia.

Examinado: 6 horas depois.

Diagnóstico: peritonite apendicular.

Operação: H. S. J., de Antônio Prado, 5/5/38.

Incisão transversa. Peritonite generalizada. Exsudato escuro. Apêndice gangrenado sem sinal de perfuração. Apendicectomia. Lavagem da cavidade com sôro contra peritonite. Drenagem ao Mecáo. Sôro contra a peritonite em alta dose pelos drenos, intramuscular e endovenosamente.

Alta, curado.

OBSERVAÇÃO N.º 77

C. A., com 9 anos, branca, brasileira.

Temperatura: 38. Pulso: 120.

Comêço: há 8 horas com vômitos e cólicas. Purgativo logo em seguida.

Exame clínico: abdômen. Timpanismo. Desaparecimento da macicês hepática. Defesa generalizada. Hiperestesia cutânea.

Outros aparelhos: Hipertrofia das amígdalas.

Examinado: 8 horas depois.

Diagnostico: Peritonite apendicular.

Operação: H. S. J., de Antônio Prado, 5/5/38.

Incisão transversa. Peritonite purulenta. Exsudato purulento. Apendice supurado. Apendicectomia. Lavagem da cavidade com sôro contra a peritonite. Drenagem ao Mecáo. Sôro contra a peritonite pelos drenos, intramuscular e endovenosamente.

Alta, curada.

OBSERVAÇÃO N.º 78

S. P., com 7 anos, branco, brasileiro.

Temperatura: 38,4. Pulso: 125.

Comêço: há 3 horas, depois de um purgativo, por estar febril, começou com vômitos e dôres intoleráveis no abdômen todo.

Exame clínico: abdômen-Timpanismo. Desaparecimento da macicês hepática. Defesa generalizada. Hiperestesia cutânea.

Outros aparelhos: Angina pultácea.

Fézes: ovos de oxiúros e tricocéfalos.

Examinado: 3 horas após a crise.

Diagnóstico: peritonite apendicular.

Operação: H. S. J., de Antônio Prado, 22/11/38.

Incisão transversa. Peritonite. Exsudato sero-purulento. Apendicite gangrenosa. Apendicectomia. Lavagem com sôro contra a peritonite. Drenagem ao Mecáo. Sôro contra a peritonite pelos drenos, intramuscular e endovenosamente.

Alta, curado.

OBSERVAÇÃO N.º 79

S. S., com 7 anos, branca, brasileira.

Temperatura: 38,6. Pulso: 130.

Comêço: há 6 horas com vômitos, dôr periumbilical e constipação. Fizeram uma lavagem intestinal que não surtiu efeito. (sic).

Exame clínico: abdômen-Timpanismo. Defesa da parede. Hiperestesia cutânea. Diminuição da macicês hepática.

Outros aparelhos: Hipertrofia das amígdalas.

Fézes: ovos de ascarís, de tricocéfalos e de oxiúros.

Examinado: 6 horas depois da crise inicial.

Diagnóstico: Peritonite apendicular.

Operação: H. S. J., de Antônio Prado, 23/11/38.

Incisão transversa. Exsudato sero-purulento. Apendicite supurada. Apendicectomia. Lavagem da cavidade com soro contra a peritonite. Drenagem ao Mecáo. Sôro contra a peritonite pelo dreno, intramuscular e endovenosamente.

Alta, curada.

OBSERVAÇÃO N.º 80

M. J., com 5 anos e meio de idade, branco, brasileiro.

Temperatura: 39. Pulso: 140.

Comêço: há duas horas cólicas fortíssimas, vômitos e peora contínua do estado geral.

Exame clínico: Abdômen-timpanismo. Desaparecimento da macicês hepatica. Defesa generalizada. Hiperestesia e dôr excepcionalmente intensos em todo o abdômen.

Outros aparelhos: Hipertrofia das amígdalas.

Fézes: ovos de ascarís, tricocéfalos e oxiúros.

Examinado: 2 horas após a crise.

Diagnóstico: peritonite.

Operação: H. S. J., de Antônio Prado, 24/11/38.

Incisão transversa. Peritonite generalizada. Pequena quantidade de líquido sero-purulento, com mau cheiro no Douglas. Apêndice completamente gangrenado. Oxiúros na luz do apêndice. Lavagem da cavidade com sôro contra a peritonite. Drenagem ao Mecáo. Sôro contra a peritonite em gota-gota endovenoso, diluído em sôro fisiológico, por 36 horas. Adrenalina e cardiazol em alta dose.

Alta, curado.

OBSERVAÇÃO N.º 81

J. A., com 5 anos, branco, brasileiro.

Temperatura: 38,2. Pulso: 110.

Comêço: há 4 horas começou a vomitar e a sentir dôres de barriga (sic). Deram imediatamente um purgativo. Duas horas depois peorou muito.

Exame clínico: abdômen-Timpanismo. Defesa generalizada. Hiperestesia cutânea. Diminuição da macicês hepática.

Outros aparelhos: Hipertrofia das amígdalas.
Fézes: ovos de ascarís, tricocéfalos e oxiúros.
Examinado: 4 horas depois da crise.
Diagnóstico: peritonite apendicular.
Operação: H. S. J., de Antônio Prado, 25/11/38.
Incisão transversa. Peritonite. Exsudato sero-purulento na cavidade. Apendicite supurada. Apendicectomia. Lavagem da cavidade com sôro contra a peritonite. Drenagem ao Mecáo. Sôro contra a peritonite pelo dreno, intramuscular e endovenosamente.
Alta, curado.

OBSERVAÇÃO N.º 82

P. C., com 5 anos, branca, brasileira.
Temperatura: 37,2. Pulso: 130.
Comêço: Vômitos de manhã, acompanhados de dôr peri-umbilical. Melhora. À noite, do mesmo dia, recomeçaram os mesmos sintomas com mais intensidade e queda do estado geral.
Exame clínico: abdômen-Timpanismo. Desaparecimento da macicês hepática. Defesa generalizada. Hiperestesia cutânea.
Outros aparelhos: Angina pultácea. Dentes maus.
Examinado: 12 horas após a crise.
Diagnóstico: peritonite apendicular.
Operação: H. S. J., de Antônio Prado, 26/11/38.
Incisão transversa. Peritonite purulenta. Apendicite supurada. Apendicectomia. Lavagem da cavidade com sôro contra a peritonite. Drenagem ao Mecáo. Sôro contra a peritonite pelos drenos, intramuscular e endovenosamente.
Alta, curada.

OBSERVAÇÃO N.º 83

G. B., com 6 anos, branco, brasileiro.
Temperatura: 37,8. Pulso: 120.
Comêço: dôr na f. i. d. e vômitos, de madrugada. Como não melhorasse, trouxeram-no, ao clarear do dia, para o hospital.
Exame clínico: abdômen-Timpanismo. Desaparecimento da macicês hepática. Defesa generalizada. Hiperestesia cutânea.

Outros aparelhos: Hipertrofia das amígdalas e dentes maus.

Fézes: ovos de necator e tricocéfalos.

Examinado: 6 horas após a crise.

Diagnóstico: peritonite apendicular.

Operação: H. S. J., de Antônio Prado, 7/12/38.

Incisão transversa. Peritonite generalizada. Apendicite supurada. Apendicectomia. Lavagem da cavidade com sôro contra a peritonite. Drenagem ao Mecáo. Sôro contra a peritonite pelos drenos, intramuscular e endovenosamente.

Alta, curado.

OBSERVAÇÃO N.º 84

S. S. T., com 5 anos e meio, branco, brasileiro.

Temperatura: 39. Pulso: 140.

Comêço: de madrugada, com dôr periumbilical. Ao clarear o dia, apareceram os vômitos e o estado geral foi peorando.

Exame clínico: abdômen-Timpanismo. Desaparecimento da macicês hepática. Defesa generalizada. Hiperestesia cutânea.

Outros aparelhos: Hipertrofia das amígdalas.

Fézes: ovos de oxiúros, tricocéfalos e ascarís.

Examinado: 12 horas após a crise.

Diagnóstico: peritonite apendicular.

Operação: H. S. J., de Antônio Prado, 7/12/38.

Peritonite purulenta, com apêndice perfurado. Cálculos estercorais no apêndice. Lavagem da cavidade com sôro contra a peritonite. Drenagem ao Mecáo. Sôro contra a peritonite pelos drenos e intramuscularmente.

Alta, curado.

OBSERVAÇÃO N.º 85

C. B. T., com 9 anos, branco, brasileiro.

Temperatura: 37,2. Pulso: 140.

Comêço: dôres vagas no abdômen, náuseas. Horas depois aumento das dores e vômitos incoercíveis.

Exame clínico: abdômen: Timpanismo. Defesa generalizada. Desaparecimento da macicês hepática. Hiperestesia cutânea.

Outros aparelhos: Angina pultácea.

Fézes: ovos de necator e tricocéfalos.

Examinado: 8 horas depois.

Diagnóstico: Peritonite apendicular.

Operação: H. S. J., de Antônio Prado, 8/12/38.

Peritonite purulenta depois de perfuração do apêndice. Lavagem da cavidade com sôro contra a peritonite. Drenagem Mecáo. Sôro contra a peritonite pelo dreno e intramuscularmente.

Alta, curado.

OBSERVAÇÃO N.º 86

L. T. N., com 6 anos, branco, brasileiro.

Temperatura: 37,3. Pulso: 130.

Comêço: Repentinamente com vômitos e dôres abdominais, que rapidamente aumentaram de intensidade.

Exame clínico: abdômen-timpânico. Desaparecimento da macicês hepática. Defesa generalizada. Hiperestesia cutânea.

Outros aparelhos: hipertrofia das amígdalas.

Fézes: ovos de necator e tricocéfalos.

Examinado: 6 horas após a crise.

Diagnóstico: peritonite apendicular.

Operação: H. S. J., de Antônio Prado, 8/12/39.

Peritonite pútrida. Apêndice congesto, com uma perfuração. Apendicectomia. Lavagem da cavidade com sôro contra a peritonite. Drenagem ao Mecáo. Sôro contra a peritonite em alta dose na veia, em gota-gota contínuo, diluído no soro fisiológico.

Alta, curado.

OBSERVAÇÃO N.º 87

P. R. Q., com 5 anos, branca, brasileira.

Temperatura: 37,6. Pulso: 140.

Comêço: há 12 horas adoeceu, queixando-se do estômago (sic). Vômitos, dôres de estômago e constipação.

Exame clínico: abdômen-timpanismo. Desaparecimento da macicês hepática, defesa generalizada.

Outros aparelhos: hipertrofia das amígdalas.

Fézes: ovos de oxiúros, ascarís e tricocéfalos.

Examinado: 12 horas após a crise.

Diagnóstico: peritonite apendicular.

Operação: H. S. J., de Antônio Prado, 5/5/38.

Peritonite purulenta. O apêndice está perfurado ao nivel de um cálculo estercoral. Apendicectomia. Lavagem da cavidade com sôro contra a peritonite. Drenagem ao Mecáo. Sôro contra a peritonite pelo dreno, intramuscular e endovenosamente.

Alta, curada.

OBSERVAÇÃO N.º 88

C. A. D., com 5 anos e meio, branca, brasileira.

Temperatura: 37,2. Pulso: 130.

Comêço: há 5 horas dôres abdominais e vômitos. Peora rápida do estado geral.

Exame clínico: Abdômen-timpanismo. Desaparecimento da macicês hepática. Defesa generalizada. Hiperestesia cutânea.

Outros aparelhos: Hipertrofia das amígdalas.

Fézes: ovos de ascarís, oxiúros e tricocéfalos.

Examinado: 5 horas depois da crise.

Diagnóstico: Peritonite apendicular.

Operação: H. S. J., de Antônio Prado, 17/5/38.

Peritonite purulenta. Apêndice perfurado. Apendicectomia. Lavagem da cavidade com sôro contra a peritonite. Drenagem ao Mecáo. Sôro contra a peritonite pelo dreno, intramuscular e endovenosamente.

Alta, curada.

OBSERVAÇÃO N.º 89

S. G., com 6 anos, branco, brasileiro.

Temperatura: 40. Pulso: 120.

Comêço: há 24 horas vômitos. Purgativo. Três horas depois, dôr periumbilical e recrudescimento dos vômitos.

Exame clínico: abdômen-Timpanismo. Desaparecimento da macicês hepática. Defesa generalizada. Hiperestesia cutânea.

Outros aparelhos: Angina pultácea.

Fézes: ovos de ascarís, tricocéfalos e oxiúros.

Examinado: 36 horas depois da crise.

Diagnóstico: peritonite apendicular.

Operação: H. S. J., de Antônio Prado, 20/4/37.

Peritonite pútrida. Apendice gangrenado. Apendicectomia. Lavagem da cavidade com sôro contra a peritonite. Drenagem ao Mecáo. Sôro contra a peritonite pelo dreno, intramuscular e endovenosamente.

Alta, curado.

OBSERVAÇÃO N.º 90

A. P. S., com 5 anos e meio, branca, brasileira.

Temperatura: 40,2. Pulso: 140.

Comêço: cólicas e vômitos. Lavagem intestinal. Melhora. Recrudescimento das cólicas e dos vômitos.

Exame clínico: abdômen-Timpanismo. Desaparecimento da macicês hepática.

Outros aparelhos: Hipertrofia das amígdalas.

Fézes: ovos de necator e tricocéfalos.

Examinado: 12 horas após a crise.

Diagnostico: peritonite apendicular.

Operação: H. S. J., de Antônio Prado, 25/5/37.

Peritonite purulenta. Apêndice supurado. Cálculos estercorais. Lavagem da cavidade com sôro contra a peritonite. Drenagem ao Mecáo. Sôro contra a peritonite pelo dreno, intramuscular e endovenosamente.

Alta, curada.

OBSERVAÇÃO N.º 91

F. F. A., com 5 anos, branca, brasileira.

Temperatura: 39. Pulso: 140.

Comêço: à noite, acordou chorando, queixando-se de dôr de barriga e vomitando (sic). De manhã piorou.

Exame clínico: abdômen-Timpanismo. Desaparecimento da macicês hepática. Defesa generalizada. Hiperestesia cutânea.

Outros aparelhos: Hipertrofia das amígdalas.

Fézes: ovos de ascarís, tricocéfalos e oxiúros.

Examinado: 12 horas após a crise.

Diagnóstico: peritonite apendicular.

Operação: H. S. J., de Antônio Prado, 11/12/37.

Peritonite purulenta. Apêndice perfurado ao nivel de um cálculo estercoral. Apendicectomia. Lavagem da cavidade com sôro contra a peritonite. Drenagem ao Mecáo. Sôro contra a peritonite pelo dreno, intramuscular e endovenosamente.

Alta, curada.

QUADRO GERAL DAS OBSERVAÇÕES CLÍNICAS

NÚMERO	IDADE	SEXO	CÔR	FORMA
1	12	feminino	branca	Aguda com apêndice aparentemente são
2	11	"	"	Aguda com apêndice aparentemente são
3	12	masculino	"	Aguda com apêndice aparentemente são
4	10	"	"	Aguda com apêndice aparentemente são
5	8	"	mista	Aguda com apêndice aparentemente são
6	11	feminino	branca	Aguda com apêndice aparentemente são
7	12	masculino	"	Aguda com sintomat. clara
8	11	"	"	" " " "
9	9	"	"	" " " "
10	8	feminino	"	" " " "
11	7	masculino	"	" " " "
12	10	feminino	"	" " " "
13	11	masculino	"	" " " "
14	12	"	mista	" " " "
15	11	feminino	branca	" " " "
16	10	"	"	" " " "
17	9	masculino	mista	" " " "
18	9	feminino	branca	" " " "
19	8	masculino	"	" " " "
20	10	"	"	" " " "
21	12	"	"	" " " "
22	11	feminino	"	" " " "
23	9	masculino	"	" " " "

QUADRO GERAL DAS OBSERVAÇÕES CLÍNICAS
(Continuação)

NÚMERO	IDADE	SEXO	CÔR	FORMA
24	10	"	"	" " " "
25	9	feminino	"	" " " "
26	12	masculino	"	" " " "
27	11	"	"	" " " "
28	11	feminino	"	" " " "
29	10	"	"	" " " "
30	9	masculino	"	" " " "
31	8	"	"	" " " "
32	5	"	"	Aguda forma atípica
33	7	feminino	"	" " "
34	8	"	"	" " "
35	7	masculino	"	" " "
36	6	feminino	"	" " "
37	12	masculino	"	" " "
38	11	feminino	"	" " "
39	10	masculino	"	" " "
40	10	"	"	" " "
41	9	"	"	" " "
42	8	"	"	" " "
43	11	"	"	" " "
44	12	"	"	" " "
45	11	feminino	"	" " "
46	11	masculino	"	" " "
47	10	"	"	" " "
48	9	"	"	" " "
49	9	"	"	" " "
50	12	feminino	"	Forma tóxica
51	11	masculino	"	" "
52	10	"	"	" "
53	10	feminino	"	" "
54	9	"	"	" "
55	6	masculino	"	" "
56	7	"	"	" "
57	7	"	"	" "
58	6	feminino	"	" "
59	5	"	"	" "
60	8	"	"	" "
61	5½	masculino	"	" "

QUADRO GERAL DAS OBSERVAÇÕES CLÍNICAS
(Continuação)

NÚMERO	IDADE	SEXO	CÔR	FORMA
62	12	feminino	”	Abcessos peri - apendicular
63	10	”	”	” ” ”
64	5	”	”	” ” ”
65	9	”	”	” ” ”
66	5	”	”	” ” ”
67	5	”	”	” ” ”
68	3½	”	”	” ” ”
69	5	masculino	”	” ” ”
70	6	feminino	”	” ” ”
71	12	masculino	”	” ” ”
72	11	feminino	”	Peritonite
73	10	masculino	”	”
74	12	feminino	”	”
75	9	masculino	”	”
76	10	”	”	”
77	9	feminino	”	”
78	8	masculino	”	”
79	7	feminino	”	”
80	5½	masculino	”	”
81	5	”	”	”
82	5	feminino	”	”
83	6	masculino	”	”
84	5½	”	”	”
85	9	”	”	”
86	6	”	”	”
87	5	feminino	”	”
88	5½	”	”	”
89	6	masculino	”	”
90	5½	feminino	”	”
91	5	”	”	”

CONCLUSÕES

O estudo das 91 observações pessoais que apresentamos neste trabalho, o controle ao microscópio dos apêndices cujo aspecto macroscópico discordava do diagnóstico clínico e as pesquisas anatômicas que realizamos permitem-nos chegar às seguintes conclusões:

I

As infecções focais — comumente a amigdalite — predispõem à crise apendicular na criança.

Em todos os casos de nossa estatística, constatamos a presença de infecção das amígdalas.

II

A helmintíase é fator importante na etiologia da crise apendicular na criança.

Vide casos 19, 21, 23, 36, 38, 40, 43, 44, 47, 49, 50, 55, 63, 64, 65, 66, 67, 70, 72, 73, 74, 80.

III

As zonas de projeção do apêndice da criança, na parede abdominal, são, de um modo geral, idênticas às do adulto.

a) — As anomalias se fixam até o sétimo mês da vida intrauterina.

b) — A extremidade livre do apêndice da criança, dada a relativa pequenez da superfície do ventre, pode, no entanto, atingir, mais facilmente do que no adulto, zonas atípicas.

Vide laudos de autópsia, capítulo de Embriologia e Anatomia do Ceco e do Apêndice.

IV

Os apêndices das crianças são, na sua maioria, descendentes ilíacos e pélvicos.

Vide observações clínicas.

V

A dôr à palpação, na apendicite aguda das crianças, está localizada, geralmente, numa zona de dois dedos transversos de altura, situada

na linha bis-ilíaca, começando a 3 centímetros para dentro da espinha ilíaca ântero-superior direita e se prolongando 4 centímetros para dentro.

Vide observações clínicas.

VI

O diagnóstico da apendicite aguda nas crianças deve ser baseado essencialmente na história da crise e nos dados do exame físico, mesmo na falta de leucocitose.

Vide observações clínicas números 1, 2, 4, 28, 36, 48, 50, 51, 53, 54, 55, 56, 57, 58, 59 e 61.

VII

A ausência de lesões macroscópicas do apêndice não infirma o diagnóstico de apendicite aguda na criança, antes do exame microscópico.

Apêndices de aspecto anátomo-clínico normal, extirpados por diagnóstico clínico de apendicite aguda, mostraram, nas preparações histológicas, lesões tipicamente agudas.

Vide observações números 1 a 6.

VIII

O sinal de Meltzer, Lapinski e Jaworski presta grande auxílio no diagnóstico das formas tóxicas da apendicite nas crianças.

Vide observações clínicas números 50 a 61.

BIBLIOGRAFIA

A. B. T. — Year Book of Pediatrics — 1937.

Achard — Le prémier livre de médecine — Paris 1920.

Adams, Williams E. — Obney, Mary B. — Mesenteric Lymphadenitis and the Acute abdomen. Ann. of Surg. 107-359. Março 1938.

Aguiar, Virgilio de — Apendicocele com adherencia vermium-testicular. Gazeta Clinica — Anno XVIII — São Paulo. Maio 1920 — N.º 5.

Antoine — De Martel. Les appendicites croniques — Paris — 1933.

Arnaud, Marcel — Le syndrome d'appendicite aigue au début des pneumoccemies — La Presse Medicale — N.º 40 — Mai 1936.

Auschütz — Darmwürmer u. Darminvagination. Kl. W. 192. Nr. 44.

Aschoff — Rudimentäre Appendizitis — Zuglers Beitr. 77. — 1927.

Aschoff e Pokorny — Beweglichkeit d. Wurm-fortsatzes — D. Zschr. f. Chir. 203-204. — 1927.

Askanazy — Sklerosiende Appendizitis — Rev. Med. de la Suisse rom. 33. — 1913.

Avila, Cesar. — Notas Praticas — Ortopedia e Cirurgia no Interior — Porto Alegre — 1939.

Avila, Cesar. — Considerações sobre a coxalgia — Tése de Concurso de Livre-Docencia — Porto Alegre — 1939.

Avila, Cesar. — O sindromo da bilis negra — Porto Alegre — 1939.

Banerju u. Christeller — Neurofibromatose d. Darmes — Virch. Arch. — 261. — 1926.

Bancroft, Frederic W. — Mortality in Acute Apendicites — Vol. 105 — Jan. 1937 — N.º 1 — An. of Surg. — Filadelfia.

Baptista, Raul — Formas atipicas da appendicite aguda na infancia. — Rio de Janeiro.

Barbosa, G. Otavio — Sobre um caso de apendicite tuberculosa — Folha Medica — 5 de julho — 1937 N.º 19. Ano XVIII — R. Janeiro.

Basset — Constantini — Jeanneney — Maisonet — Migniac — Tratado de Patologia Quirurgica. Vol. I — 1933.

Behringu, Klercher — Hirschprungsche Krankheit — Acta paediat. n.º 4 — 1924.

Beitze — Primäre Darmtuberkulose — Erg. d. allg. Path. N.º 14 — 1910.

Beitze — Ausheilungsvorgänge bei Rhur — Beitr. z. path. Anath. 64 — 1918.

Beuchimol, Burlamaqui e Vasconcelos, Oscar — Diverticulo do Apendice Vermiforme — Rev. Medico Cirurgica do Brasil — Ano XLV (2.ª serie) N.º 3 — Setembro 1937 — Rio de Janeiro.

Beuchimol, Burlamaqui e Vasconcelos, Oscar — Megapendice — O Hospital — Vol. XII — Outubro 1937 — N.º 4. — Rio de Janeiro.

Burrows, M. T. — Is poliomielitis a disease of the lymphatic system? Arch. Int. med. — 48 — Julho 1931.

Bunch, George H. e Doughty, Roger — The treatement of Acute Appendicitis — Annals of Surgery — Vol. 106 — July 1937 — N.º 1 — Filadelfia.

Campos, Souza — Anomalia do apendice ileo-cecal simulando uma duplicidade deste orgam-Gazeta Clínica — S. Paulo — Ano XVIII — N.º 9.

Carvalho, Otavio de — Apendicites — Revista da Associação Paulista de Medicina — Vol. V — Julho a Dezembro de 1934.

Cathala, J. e Aurosseau — Traité de Medecine des Enfants — Tome III — Paris 1934.

Champy — Manuel d'Embryologie.

Charcot — Bouchard — Brissard — Traité de Medecine — Tome III — Paris 1892.

Charcot — Bouchard — Brissard — Traité de Medecine — Tome III — Paris 1900.

Clure, E. Mac. — Carcinoma do apendice — A Folha Medica — Ano XVIII — 25 de Novembro 1937 — N.º 33 — Rio de Janeiro.

Coleman, F. H. — Acute Appendicitis in a Infant — Ressembling Intussusception — The Lancet-May 2, 1936 — London.

Collins, Donald C. — Bacteriologic Studies of Cronic Appendicitis based upon 209 consecutivas cases. — An. of Surgery, Vol. 103 — June 1936 — N.º 6 — Filadelfia.

Colosi. — Ologenese — Trad. Cesar Sartori — 1936.

Comby, Jules — La Medicine Infantile — Paris — 1894.

Connell, Gregory — Drainage in Treatment of Perforated Appendicitis — The American Journal of Surgery — August 1939 — N. York.

Cortez, J. Mendonça — Conceito, diagnostico e terapeutica da Apendicite cronica — Revista da Associação Paulista de Med. — Vol. IX — Julho 1936 — N.º 1 — São Paulo.

Costa, Celestino e Chaves — Manual de Histologia — Lisbôa — 1937.

Cotrim, Eduardo — Diagnostico radiologico das apendicites cronicas — Annaes Paulistas de Med. e Cir. — Vol. XXII — Julho 1936 — N.º 1 — São Paulo.

Cottalorda, J. — Les syndromes de l'apendicite aigué. — Archives des Maladies des Reins e des organes genito-urinaires — Tome X — N.º 4 — Juillet 1936 — Paris.

Coughlin, W. T. — The dangers that lurk in the diagnosis of acute abdominal conditions — Surgical clinics of North America — October 1938 — Filadelfia.

Cristopher — Textbook of Surgery — Filadelfia — 1939.

Deaver, J. M. e Martin, A. G. — Acute appendicitis in Children-Surgery, Gynecology and Obstetrics — Vol. 66 — June — 1938 — N.º 6.

Bérard, L. Henry, M. e Dargent, M. — Volvulus partiel du caecum et de x l'appendicite á symptôme d'appendicite posterieure. — Lyon Chirurgical — Tome 33 — N.º 3 — Mai-Juin 1936.

Berge, Louis de La — Compendium de Medicine Pratique ou Expose analytique et raisonné — Tome III — Bruxelles — 1844.

Berg, H. — Röntgenologie d. Ulcus doudoni — Erg. d. med. Strahlenforschung 2. 1926.

Bianchi, Andres E. — Anatomia Patologica de la Apendicitis cronica — Primer Congresso de Medicina Interna — Buenos Ayres — 1936.

Binet, Roger — Traité de Physiologie Normale e Pathologique — Tome II — Paris — 1931.

Birk, Walter — Elementos de Pediatria — Traduzido pelo dr. Martinho da Rocha Jor. — Rio de Janeiro — 1929.

Bliss, Raymond W. e Heaton, Leonard D. — Appendicitis in Army Service-Annals os Surgery — Vol. 107. February 1938 — N.º 2.

Botsiber — Darmmyom mit Perforation — Win. klin. W. 1927 — Nr. 21.

Bower, John O., Burns, John C. e Meugle, Harold A. — Induced Spreading Peritonitis Complicating Acute Perforative Appendicitis-Surgery, Gynecology and Obstetrics — Vol. 66 — June 1938 — Nr. 6.

Brachet — Traité d'embriologie des vertébrés — Paris — 1921.

Brandão Filho e Pedras, J. Vilela — Apendicite e Estáse biliar — O Hospital — Vol. XIII — Junho 1938 — N. 6 — Rio de Janeiro.

Brauch — Appendicopathia oxiurica-Zieglers Beitr. 71 — 1922.

Brito, Aleixo de — A proposito de um caso de apendicite observado á luz da hematologia-Publicações Medicas — Anno V — Outubro. N.º 7 — 1933.

Brodin, M. P., e Tedesco, Mme. — Les ulcéres gastro-duodenaux d'origine appendiculaire — Bulletin et Memoires de la Societé Medicale des Hospitaux de Paris — 3.ª Serie — 52 année. N.º 11 — 30 mars — 1936 — Paris.

Brown, Arthur E. — Ileocecal Lymphadenitis in Children — Surg. Gynec. Obst. 65 — 739. Dezembro 1937.

Brown, H. P. — Acute mesenteric adenitis simulating apendicitis-Sur. Clinics of North America 9 — Outubro 1929.

Brumpt — Precis de Parasitologie — 1922 — Paris

Dentu, Le. — Delbet — Traité de Chirurgie Clinique et operatoire — Vol. VII — Paris 1899.

Dictionnaire de Médecine — Tome 36 — Paris — 1884.

Dieulafoy, G. — Clinique Medicale de l'Hotel Dieu (1898-1899) Tome 3 — Paris.

Dieulafoy, G. — Manuel de la Pathologie Interne — Paris — 1911.

Drope — Lynfogranulomatose — Virch. Arch. 259 — 1926.

D. Roy — Clure, Mac. — Altmeier, William A. — Acute perforated Appendicitis with Peritonitis — Annals of Surgery — Vol. 105 — May 1937 — N.º 5.

Duplay — Rochard — Demoulin — Stern — Diagnostico Quirurgico — Barcelona 1933.

Eastwood — Appendizitis u. Oxyuren — J. of Path. — N.º 26. 1923.

Elghammer, H. W. — Diagnosis of Acute Appendicitis in Children. — Illinois Medical Journal — Vol. 72 — N.º 3 — September 1937.

Emiliardis, K. — Über einem Fall von abgelaufener Appendizitis — Zentralblat für Chirurgie — 65 Jahrg — 5 Februar 1938, N.º 6. Leipzig.

Enderlen — Resorption bei Ileus — Mitt. Grenzg. N.º 23 — 1911.

Estrada, Roberto Duque — Noções sobre a topografia do cecum e do apendice — Do Jornal dos Clinicos de 30 de dez. 1921. Rio de Janeiro.

Feer — Trattato di Pediatria — Milano — 1929.

Fischer, W. — Amöbiasis — Erg. d. inn. N.º 18. 1919.

Fischer, W. — Oxyurendarmfistel — Klin. W. 1923 — N.º 14.

Flandin, M. Ch. — Ulcére de l'estomac e appendicite — Bulletin e Memoires de la Societé Medicale des Hopitaux de Paris — 3.ª serie — 52 année — N.º 11 — 30 mars 1919.

Flores, Nogueira — Apendicite na criança — Osteomielite na criança — Sep. do N.º 18 — Ano XVIII — da Revista dos Cursos — Porto Alegre — 1932.

Fonio, A. — Erregen d. Appendizitis — Schweitzer med. W. — 1923 — N.º 41.

Forgue, E. — Compendio de Patologia Cirurgica — Tomo II — Milano.

Freeman, Leonard — Cronic non-specific enlargement of mesenteric lymphnodes, as related to surgery — Ann. Surg. 90-618 — Outubro 1929.

Frenelle, Dupuy de — Pour diminuer le risque operatoire. — Paris — 1924.

Frenelle, Dupuy de — Appendicites, colites, periviscerites — Paris — 1928.

Gac, P. Le. — Appendicostomie — La Pratique Chirurgicale Illustrée — Fasc. XIX — Paris 1934.

Gac, P. Le. — Appendicectomie — La Pratique Chirurgicale Illustrée — Fasc. XIX — Paris 1934.

Grosset u. Masson — Tumeurs endocrines de l'appendix — Presse Medicale — 28 Mars — 1914.

Goyena, Juan Raul. — Parasitosis Intestinal y appendicitis cronica — Primer Congresso de Medicina Interna — 1936 — Buenos Ayres.

Graf. — Pathogenese d. Typhus abdominalis — D. Arch. f. klin. M. 125 — 1918.

Graf. — Anathomie d. Typhus abdominalis — Med. Klinik. N.º 3 — 1927.

Graham, Evarts A. — The 1938 Year Book of General Surgery.

Grandwool. — Clinical Laboratory Methods and Diagnosis — 1936.

Grey, Moraes. — A radiologia, contigente duvidoso no diagnostico da apendicite — O Hospital — Vol. XIII — Janeiro 1938 — N.º 1 — Rio de Janeiro.

Grey, Moraes. — Alguns dados para o diagnostico diferencial da apendicite cronica — O Hospital — Vol. XII — Setembro 1937 — N.º 3 — Rio de Janeiro.

Grossman, J. — Solomon, Eug. — Le syndrome appendiculaire d'origine paludéenne — Archive des maladies de l'appareil digestif et des maladies de la notrition — Tomo 27 — Janeiro 1937.

Guibé, M. e Quenu, Jean. — Chirurgie de l'abdomen — Paris — 1926.

Guilherme, José. — Aplicação de uma modalidade tecnica no radiodiagnostico do apendice — Imprensa Medica — Ano XIII — Rio de Janeiro — 1.º setembro 1937 — N.º 246.

Guillaume, A. C. — Les occlusions de l'intestin — Paris — 1922.

Halpert — Arterio — mesenterialen Darmverschluss — Bull. of the John Hopkins Hosp. — 38 — 1926.

Hart — Ulkus u. Divertikel d. Duodenums — B. kl. W. — 1917 — N.º 52.

Herman, G. e Morel, Ch. — Tratado de Anatomia Patologica — Tomo II — Barcelona 1917.

Heyd, Charles Gordon — Conditions Erroneously diagnosed as appendicitis The american J. of Surg. — January — 1938 — New York.

Hobler, Lawrence L. — Appendicitis an analysis of 4.833 cases — Annals of Surgery — Vol. 103 — January 1936. N.º 1 — Filadelfia.

Hogan, Edgar P. — The Appendix Problems — Annals of Surgery. Vol. 105 — May 1937 — N.º 5.

Hudacsek — Uber die Pseudoappendizitis, mit besonderer Rüchsicht auf die grippalen Appendiciten — Zentralblatt für Chirurgie — 65 Jahrg — 5 Nov. 1938 — N.º 45 — Leipzig.

Jaccoud, S. — Traité de Pathologie Interne — Paris — 1833.

Jáki, Julius — Acute appendicitis vortäuschende Tubertorsion — Zentralblatt für Chirurgie — 64. Jahrg — 9 Januar 1937 — N.º 2 — Leipzig.

Kaufmann, Willy — La Schistosomiase de l'appendice par rapport á la Schistosomiase de l'intestin et sa signification clinique. — Archives Internationales de Médicine Experimentale — Vol. XI — Fase 4 — decembre 1936 — Belgique.

Kelly — Noble — Gynecology and Abdominal Surgery — Londres — 1910.

Klemperer, J. y F. — Tratado completo de Clinica Moderna — Vol. V — 1936.

Kirby, Darwin — Dificulties in Diagnosis — Illinois Medical Journal — Vol. 72 — N.º 3 — Sptember 1937.

Kirschner, M. — Tratado de Tecnica Operatoria General y Especial — Tomo V — 1936.

Klages, Friederich — Aküte Entzündung eines isolierter Blindarmdivertikels unter den Bilde der Wurmfortsatzentzündung — Zent. für Chirurgie — 64 Jahrg — 8 mai 37 — N.º 19 — Leipzig.

Klein, W. — Non specific mesenterics adenites — 140 cases — Arch. Surg. 38 — 1938.

Lambesco, Alexandre — Sur la valeur d'un nouveau signe dans l'appendicte — Le Monde Medical — 48º année — 15 mai — 1938 — N.º 917.

Landau, George — Arens, Robert A. — Radiological Appendix — Illinois Medical Journal — Vol. 72 — N.º 3 — September 1937.

Lavaréde — Tableaux Synoptiques de Medicine Operatoire — Paris 1900.

Läven, A. — Wurmfortzatzentzündung und regionäre Lynphknotem — Zentralblatt — 65 Jahrg — September 1938 — N.º 37 — Leipzig.

Lecéne y Leriche — Terapeutica Quirurgica — 1929.

Lejars, F. — Traité de Chirurgie d'Urgence — Tomo I — Paris — 1936.

Lewis, Dean. — Practice of Surgery — Vol. VIII — 1939.

Lewis, Kenneth M. — Acute Mechanical Intestinal Obstruction caused by Acute Appemdicitis — Annals of Surgery — Vol. 105 — February 1937 — N.º 2.

Lordy, Carmo — Appendicopathia Tricocephalica com considerações geraes sobre a etiologia dos apendices — Annaes do Primeiro Congresso Medico Paulista realizado em S. Paulo — 3 a 10 de dezembro de 1916 — Vol. V.

Lugones, Castelfort — Cordoba, Francisco Martinez — Appendicite e oxiúros — Rev. de Medicina Latino Americana — Anno XXI N.º 242 — Novembro 1935.

Maingot, Rodney — Post Graduate Surgery — Vol. I — New York — 1936.

Maninloff — Appendicite perforante simulant une calculose multiple de l'uretére — Journal de Chirurgie — Tome 48 — N.º 2 — Août 1936 Paris.

Marion, G. — Technique Chirurgicale — Tome I — Paris. 1921.

Martel, Th — Denet, J. C. — L'appendicectomie á froid sans enfouissement du moignon — La Pratique Chirurgicale Illustrée — Fasc. XXIV — Paris — 1939.

Masson — Nivromes sympath. de l'appendicite obliterante — Lyon chir. — Mai 1921.

Meyer, Juvenal Ricardo — Determinação da histo-architetura do apendice e sua aplicação no diagnostico anatomo-pathologico das appendicites — Annaes da Faculdade de Medicina de S. Paulo — IV volume — 1929.

Miller, Edwin — Turner, Edgar. — Surgical Managements of Appendicitis in Children — Illinois Medical Journal — Vol. 72 — N.º 3 — September 1937.

Mondor, H. — Diagnostics urgents. Abdomen — Fasc. I — Paris — 1933.

Moreira, José Antonio. — Topografia do apendice — Tése de Porto Alegre — 1921.

Nazarth, Oswaldo. — Carcinoide do appendice ileo-cecal — Revista de Gynecologia e d'obstetricia — Anno XXXII — Tomo I — Janeiro 1938 — N.º 1 — Rio de Janeiro.

Nielsen — Appendix d. Fetus — Acta gyn. Scand. N.º 2 — 1923.

Niemeyer, Y Von. — Elements de Pathologie Interne — trad. franceza dó alemão — Vol. I — Paris — 1865.

Nishikawa, Kujomasaru. — Uber die lymphatische Gewebsreaktion in den Wandschichten des Wurmforsatz und seiner Umgebung in bezug auf funktionelle Iustände und auf cronische entzündliche Vorgänge — Virchow's Archiv. — Bd. 265 — pag. 734 — 1927.

Nobécourt — Babonneix — Cathala — Hutinel. — Traité de Medicine des Enfants — Tome III — 1934.

Nordmann — Manuale di Chirurgia — Tomo II — Milano — 1922.

Oliveira, Pirajá — Apendice cecal com dupla implantação — Annaes Paulistas de Medicina e Cirurgia — Vol. XXVII — Março — 1934 — 1934 — N.º 3. S. Paulo.

Oliveira, Ernestino — O fechamento primitivo do abdomen na peritonite apendicular — Publicações Medicas — Jan. e Fevereiro — 1939 N.º CIV — Rio de Janeiro.

Ombredanne, L. — Precis Clinique et Operatoire de Chirurgie Infantile — 1932.

Ombredanne, L. — Quelques Verités Premiéres en Chirurgie Infantile — Paris — 1936.

Oschner, Alton — Murray, Samuel D. — Pitfalls in the diagnosis of acute abdominal conditions — Aer. Joun. of Surg. Vol. XLI — 2 — Agosto 1938.

Paitre — Lacaze — Dupret — Pratica anatomoquirurgica Illustrada — Fasc. I — 1936.

Pattison Arthur C. — Factors in the Mortality of acute Appendicitis — Annals of Surgery — Vol. 103 — March 1936 — N.º 3.

Pauchet, Victor — Appendicite aiguë grave — La Pratique Chirurgicale Illustrée — Fasc. XVII — 1932.

Pauchet, Victor. — Appendicites aiguës — La Pratique Chirurgicale Illustrée — Fasc. XV — 1930.

Pauchet, Victor — Appendicectomia — La Pratique Chirurgicale Illustrée — Fasc. IV — 1926.

Paulino, A. — Pathologia Cirurgica — Tomo II — 1932.

Pereira, Carlos A. — A proposito de um caso de corpo extranho no apendice — Annaes Paulistas de Medicina e Cirurgia — Vol. XXXVI — Set. 1938 — N.º 3.

Peter, Wetzel — Heidrich — Handbuch der Anatomie des Kinders — Müncher — Diversos volumes — 1927 — 1928 — 1929 — 1931 — 1936 — 1938.

Picqué, R. — Trattado Pratico di Anatomia Chirurgica e di Medicina Operatoria — Parte II — Milano — 1916.

Pinto, Cezar — Zoo-Parasitos de Interesse Medico e Veterinario — Rio de Janeiro — 1938.

Pirker, Herbert — Nierenbeckeneiterung mit Fistelbildung nach akute appendicites — Zentralblatt für Chirurgie — 63 Jahrg — 29 Februar 1936 — N.º 9 — Leipzig.

Piulachs — Un cas de torsion de deux franges graisseuses de l'appendice — Annales d'anatomie pathologique — Tome 15 — N.º 2 — Février 1938.

Pribram — La linfangite peritoneale — La Presse Medicale — 104 — 1932.

Quervain, F. de — Diagnostica Chirurgica — Milano — 1925.

Ramond, Louis. — Clinica Medica — 8.ª Serie — 1937.

Ravina, A. — *Levy, P.* — *Lanz* — Le Diagnostic histologique de la rougéole. L'appendicite rubeolique — La Presse Medicale — N.º 44 — 2 juin — 1937.

Recamier, Damas. — Une consultation médicale — 1935.

Ribbert — *Sternberg* — Tratado de Pathologia General y Anatomia Pathologica — 1913.

Ribeiro, Eurico Branco. — Acetonuria e Apendicite — Annaes Paulistas de Medicina e Cirurgia — Vol. XXX — N.º 2 — agosto 1935.

Rich, Ciney. — Post operative Complications in Apendicites — Illinois Medical Journal — Vol. 72 — N.º 3 — September 1937.

Richet — *Netter* — Um sinal novo de apendicite — Resenha Clino-Scientifica Ano VII — N.º 6 — 1.º de julho de 1938 — S. Paulo.

Rocha, Oscar Rodrigues. — Cuadro Agudo de vientre — Montevideo — 1936.

Roger, C. H. — *Widal, Fernando* — *Teissier, P. J.* — Nouveau Traité de Medicine Fasc. XIV — Paris — 1924.

Romano, Nicolas. — *Maggi, Alberto.* — Etiopatogenia de las Apendicites Cronicas — Primer Congresso de Medicina Interna — Buenos Ayres — 1936.

Romeiro — Semiologia Medica — Vol. II — 1929.

Rothschild, Henri de. — Traité d'Higiene et de Pathologie du Nourisson et des enfants du Premier Age — Tome III — Paris — 1905.

Roussy, Gustave e Bertrand, Ivan. — Travaux Pratiques d'anatomie Pathologique — Paris — 1924.

Rouviére, H. — Anatomie Generale — Paris 1939.

Rouviére, H. — Anatomia Humana — Tomo II — Madrid — 1930.

Rubio y Andreon. — Enfermedades del Intestino — Montevideo — 1938.

Ruf, S. — Appendizitis — Zieglers Beitr. 75 — 1926.

Safta — *Bruda* — Inkarzerierter Bruch in den Paraduodenal fosseten mit linkseitiger Appendicitis — Zentralblatt für Chirurgie — 64 Jahrgang 17 — N.º 29 — 17 juli 1937 — Leipzig.

Salles, Pedro. — Apendicite Traumatica — Publicações Medicas — Anno II — Março 1931 — N.º 8 — Rio de Janeiro.

Sanarelli. — A "questão" da apendicite — Resenha Clinico Scientifica — Ano VIII — 1.º de fevereiro 1939 — N.º 2. S. Paulo.

Schintz — Baensh — Friedl. — Röentgen diagnostico — Vol. II — 1932.

Schmieden, V. — Curso de Operatoria Quirurgica — Barcelona — 1931.

Schminke, A. — Neurinombildung d. Apprndix — zschr. f. ges. — Neurol. 84 — 1923.

Scholl, Rudolf. — Uber einem Fall von Arterütis der Appendix — Zentralblatt für Chirurgie — 63 Jahrg — 5. september 1936. N.º 36 — Leipzig.

Silva, J. J. Velho da — Estudo clinico das apendicites cronicas — Tése inaugural — Rio de Janeiro — 1918.

Simon, Jules — Conferences Therapeutiques et Cliniques sur les Maladies des Enfants — Paris — 1887.

Sloan, Leroy H. — Diagnostic Dificulties in Apendicites — Illinois Medical Journal — Vol. 72 — N.º 3. September 1937.

Soares, José Flores — Do Tratamento Cirurgico da Apendicite — Tése de Porto Alegre — 1904.

Sprague, Edward W. — *Clymont Mac Arthur* — *Hawkes, Stuart Z.* — *Hanman, Harold* — *Haley, Paul W.* — A Study of Appendicitis an analysis of 1.463 consecutive cases — Surgery and Gynecologie and Obstetries — Vol. 66 — February 1, 1939.

Stick Makkas — Errores y Peligros en las Operaciones quirurgicas — Barcelona — 1930.

Strombeck, J. P. — Mesenteric Lindaenitis clinical study — Acta Chir. Scandinava, Supp. 20-70 — 1932.

Testut, L. — Traité d'anatomie Humaine — Vol. IV — Paris — 1922.

Testut, S. — *Jacob, O.* — Traité d'anatomie topographique — Tome II — Paris — 1931.

Thorek — Surgical Errors and Safeguards — 1937.

Totten, Harol P. — Mortality factors in Apendicitis with Perforation — Annals of Surg. Vol. 106 — December 1937 — N.º 6. Filadelfia.

Trask, James — *Vignec, A. J.* — Poliomielitis virus in Human Stools — J. A. M. A. III — 6 — 1938.

Tusseau, Maurice — Traité de Symptomatologie Topographique Chirurgicale Paris — 1927.

Variot — *Pironneau* — *Grandjean* — Traité pratique des Maladies des Enfants du premier age — Tomo I — Paris — 1865.

Veillard, A. — Formulaire clinique et therapeutique pour les maladies des Enfants — Paris — 1868.

Visconti, Joseph A. — Diverticulitis of ascendin colon simulating Acute Appendicites — The American Journal of Surgery — New York — Mai — 1936.

Volkmann, Karl. — Uber Fehldiagnosen bei Appendizitis — Deutsche Medizinis Wochenschrift — N.º 15 — 10 april 1936 — 62 Jahrg — Leipzig.

Walz — Appendickarzionome — P. G. — 20 — 1925.

Weinberg — Soroterapia da apendicite gangrenosa e da peritonite — Annais Paulistas de Med. e Cir. Vol. XXXII N.º 1 — Julho 1936.

Werneck. C. — *Baptista, R.* — Diagnostico Cirurgico — Rio de Janeiro — 1921.

Wendhausen, Fernando Emilio. — Do valor da velocidade de precipitação das hematias em medicina — Tése de doutoramento Rio de Janeiro — 1925.

White, C. S. — *Collins, J. L.* — Acute mesenteric adenitis — J. A. M. A. 107 — 1023 — September 1936.

Wilms — Obturations und Strangulations ileus — D. m. W. — N.º 24 — 1909.

Wise, Walter D. — Mesenteric Lymphadenitis — Surg. Gynec. e Obst. 109 — 827 — Maio 1939.

Zener, F. B. — Hemorrhage into Hydatid of Morgagni Simulating Acute Appendicitis — The Am. Journal of Surgery — N. Y. — July 1937.

SABi
UFRGS
05189394

0645