RUY LAUER SIMÕES

BIBLIOTECA DA FACULDADE DE MEDICINA DE PÔRTO ALEGRE

Fibras Argirófilas Na Arquitetura Do Rim Normal

— Contribuição para o seu estudo —

BIBLIOTECA DA FACULDADE DE MEDICINA DE PÔRTO ALEGRE

1943
IMPRENSA EPISCOPAL
PÔRTO ALEGRE

RUY LAUER SIMÕES

Assistente de Histologia e Embriologia Geral da
Faculdade de Medicina de Pôrto Alegre.

Fibras Argirófilas Na Arquitetura Do Rim Normal

— Contribuição para o seu estudo —

TRABALHO REALIZADO NO LABORATÓRIO WEINMANN

TESE de concurso para a Docência Livre de Histologia e Embriologia Geral da Faculdade de Medicina de Pôrto Alegre.

1943

IMPRENSA EPISCOPAL

PÔRTO ALEGRE

Fibras Argirófilas Na Arquitetura Do Rim Normal

— Contribuição para o seu estudo —

BIBLIOTECA DA FACULDADE DE MEDICINA DE PÔRTO ALEGRE

INTRODUÇÃO

Campo aberto para as investigações histológicas é o que se refere às impregnações metálicas dos tecidos. Na Cadeira de Histologia e Embriologia Geral da Faculdade de Medicina da Universidade de Pôrto Alegre, de conformidade com o programa oficial da disciplina, realizávamos demonstrações práticas alusivas a preparações por impregnação argêntica. Neste labor nossa atenção ficava sempre voltada para o grande número de técnicas preconizadas pelos autores; cada uma, invariavelmente, trazia o rótulo de mais adequada para o estudo das impregnações metálicas.

Resolvemos, então, focalizar o assunto sob o ponto de vista experimental no tecido conjuntivo própriamente dito de um só órgão, o rim. Justifica-se esta nossa escolha, referente em particular às fibras argirófilas, o fato de ser o rim um dos órgãos menos explorados neste sentido.

Assaltou-nos ainda a preocupação de contribuir, dentro de nossas possibilidades, para a escolha de uma técnica entre as demais que, obedecendo a um critério de seleção, apresentasse melhores resultados, facilitando destarte a evidenciação das fibras argirófilas na arquiteura do rim normal. A preferência recaíu sôbre a técnica de Tibor Pap modificada.

Na evidenciação, pois, das fibras argirófilas na estrutura do rim normal e na escolha da técnica de Tibor Pap modificada, como sendo a de resultados mais satisfatórios ao nosso desiderato, reside a principal contribuição dêste nosso trabalho.

Seja-nos permitido destacar aquí a premência de

tempo e as dificuldades decorrentes com que executamos esta tese, correspondendo ao cumprimento de dispositivos legais.

Antes de terminarmos estas rápidas considerações, à guisa de introdução, não podemos deixar de consignar aqui os nossos mais respeitosos agradecimentos ao Prof. Dr. Helmuth Weinmann, ilustre catedrático interino de Histologia, que com sua comunicativa erudição e suas nobres qualidades de ilustrado mestre muito nos auxiliou. A nossa gratidão é extensiva aos colegas Drs. Rudi Hemb e Walter Hildebrand, assistentes do Laboratório Weinmann, bem como a todos que de qualquer maneira contribuiram para a realização desta tese.

RUY LAUER SIMÕES

CONSIDERAÇÕES GERAIS

Impregnação argêntica e tecido conjuntivo

Desde 1868 vinham os histologistas e anátomo-patologistas empregando o clássico método de Ranvier no estudo principalmente dos epitélios e endotélios. No tocante ao tecido conjuntivo em geral e particularmente ao tecido conjuntivo próprìamente dito êsse método de impregnação pelo nitrato de prata permaneceu por diversos anos como esquecido, ou pelo menos não relatado pelos cientistas. Até o ano de 1890 novas descobertas neste particular pareciam impossiveis com as técnicas clássicas de coloração para o tecido conjuntivo. Não era então possivel evidenciar uma substância fundamental, aliás negada categòricamente por muitos cientistas de renome como Ranvier e outros.

Sómente em 1891, teve Oppel a idéia de ensaiar o método da impregnação argêntica no estudo do tecido conjuntivo do fígado. Descreveu êle por primeira vez ao nível da glândula hepática um sistema de fibras em rêde coradas em negro que denominou originalmente de "Gitterfasern",

fibras reticuladas, não reveladas pelos corantes habituais do colágeno.

Os resultados obtidos e divulgados suscitaram de logo numerosas pesquisas e observações em tôrno do método da impregnação argêntica do tecido conjuntivo. Foram surgindo vários trabalhos, histológicos de início, depois histogenéticos e histofisiológicos, procurando elucidar tão interessante questão recentemente posta em evidência.

Franklin Mall, estudando em 1896 a ação do suco pancreático sôbre os parênquimas, verificou na arquitetura de diferentes órgãos a presença de uma variedade de tecido conjuntivo com uma disposição em rêde, denominando-o por isso "reticulated tissue". Eram sem dúvida as "Gitterfasern" de Oppel que êle acabava de confirmar.

Depois das observações de Franklin Mall apareceram descrições em tôrno de idênticas rêdes evidenciadas pelo mesmo método em quasi todos os órgãos. Rössle e Yoshida em 1909 confirmaram o mesmo em gânglios linfáticos e órgãos linfóides. Maresch, Henle, Herxheimer corroboraram as experiências no tecido hepático e Russakoff no pulmonar. Não tardaram também semelhantes observações na suprarrenal, no ovário e de maneira geral nas membranas basais de todas as glândulas endócrinas. Foram feitas igualmente idênticas verificações na medula óssea e por fim no tecido conjuntivo frouxo, muito especialmente quando inflamado e ao nível da zona cicatricial de ferimentos.

Em 1914 Matsui denominou dè fibras reticuladas idênticos elementos por êle observados no

estudo de diferentes órgãos de animais.

Surgiram outros autores com novos métodos de impregnação argêntica, culminando modernamente nos de Ramón y Cajal e mais recentemente em combinação com os sais de ouro do preconizado método de Golgi. Neste particular são dignas de menção as técnicas de Del Rio Hortega e suas inúmeras variantes na impregnação argêntica de diferentes tecidos.

Fibras argirófilas

Da série de experiências e observações que citamos anteriormente resultou a denominação geral de fibras reticuladas ou argirófilas para êstes elementos histológicos postos tão fácilmente em evidência pela impregnação argêntica, enquanto permaneciam invisiveis à luz dos corantes habituais do colágeno. Siegfried denominou igual substância de "reticulina". De acôrdo com as suas observações esta reticulina é químicamente diferente do colágeno assim como da elastina. Autores italianos, com Ballota à frente, repetindo as experiências de Mall e baseando-se nos caractéres químicos indicados por Siegfried, chegaram à conclusão de que a respetiva substância resiste à putrefação.

Do exposto acima depreende-se que a multiplicidade de termos para a denominação de idêntica substância não implica em diferença dos elementos, mas sim de nomes diversos dados por diferentes autores a uma e mesma cousa. Citemos as "Gitterfasern" de Oppel, "reticulated tissue"

de Franklin Mall, fibras reticuladas de Matsui, "reticulina" de Siegfried, para significarmos com seus caractéres histológicos e físico-químicos as fibras reticuladas ou argirófilas, consoante sua grande e eletiva afinidade para com a prata pelo método da impregnação argêntica.

Descobertas as fibras argirófilas por Oppel em 1891, a questão foi suscitando novos estudos em tôrno do assunto. De início puramente histológico, o conhecimento da questão tomou depois caractéres físico-químicos, até atingir na atualidade os fóros da histo-fisiologia, quando existe a tendência de integrar o sistema reticulado dos órgãos em geral no Sistema Retículo Endotelial (S. R. E.). Assim também, segundo Noel Croizat, Dechaume, Guichard e outros, são enquadrados no S. R. E. todos os elementos de origem mesenquimatosa e com Merklen podemos afirmar que, mesmo negando uma individualidade para o S. R. E., não temos senão uma modalidade de tecido conjuntivo. De fato o problema das fibras argirófilas está longe de se achar resolvido porquanto são ainda parcos os conhecimentos em tôrno de sua formação, sua estrutura, sua afinidade tintorial eletiva para com a prata, sua relação com o colágeno e a elastina e o S. R. E. assim como a sua atividade metabólica.

Origem das fibras argirófilas

Controvérsias várias pairam ainda sôbre a formação das fibras argirófilas. No entanto, maior parte dos autores, principalmente modernos, são

concordes em afirmar que existe grande e indubitável relação entre fibras argirófilas e tecido conjuntivo, mais especialmente com o colágeno. Embriogenéticamente verifica-se que o tecido conjuntivo do embrião é representado por elementos mesenquimatosos de células estreladas, extremamente móveis, migrando entre os folhetos epiteliais embrionários e formando uma verdadeira rêde à custa de prolongamentos protoplasmáticos que se fundem uns com os outros em todos os sentidos. À medida que se processa o desenvolvimento embrionário, a ligação dêstes prolongamentos protoplasmáticos com o corpo celular torna-se mais e mais espaçada e cada vez menos evidente, até se tornar hialina, extremamente delgada, achatada, verdadeira expansão aliforme; é o simplasma lamelar hialino dos diversos autores. Os demais elementos intracelulares permanecem inalteráveis. E' nesta altura que começam a se manifestar os fenômenos de eletividade tintorial. Pelos métodos correntes de coloração do tecido conjuntivo teriamos chegado a um ponto final na evolução dêstes elementos, pois perdem aí as clássicas propriedades tintoriais e seriam considerados como elementos absorvidos, desaparecidos, inexistentes enfim. Renaut, observando êste processo de evolução, poude verificar pelo método de impregnação argêntica que os referidos prolongamentos protoplasmáticos não estão desaparecidos e sim que adquirem apenas novas propriedades tintoriais, isto é, uma eletividade pela prata.

Laguesse fez semelhantes estudos sôbre tecido conjuntivo de animais, e de acôrdo com suas ob-

servações precisou a estrutura destas expansões protoplasmáticas formadas pelas lâminas elementares de cêrca de ½ micro de espessura, onde correm filamentos que seriam a trama com seus acentuados caractéres argirófilos. À medida que se afastam do núcleo, estas fibrilas se vão grupando em feixes mais espêssos e perdem ao mesmo tempo sua afinidade para com a prata. Assim dariam nesta altura origem à fibra colágena. Segundo Laguesse, portanto, a fibra colágena teria sua origem na lâmina elementar, ou seja estritamente celular.

Nageotte, estudando a formação do tecido conjuntivo em cicatrizes nervosas, afirmou em 1916 que a substância fundamental não era produto exoplasmático da célula mesenquimatosa, mas sim um coágulo de albumina do meio interior, verificado sob a influência de elementos elaborados por certas células. Estava pois em desacôrdo com as afirmações de Laguesse. Não obstante êle concordava com Laguesse quanto à origem da fibra colágena como um coágulo formado em plena substância fundamental.

Maximow e Huzella igualmente verificaram em suas pesquisas os mesmos resultados de Nageotte quanto à origem das fibrilas no coágulo do meio interior e também se referem a células próximas elaboradoras de uma substância necessária a esta formação.

Mais recentemente Héringa e Lohr, estudando a gênese e a estrutura das fibras colágenas em cortes sem qualquer coloração, sómente com iluminação de fundo negro, chegaram à conclusão de-

monstrativa da existência da substância fundamental de Laguesse como um gél mantendo a interrelação recíproca dos elementos fibrilares.

Mrs. Margaret Reed Lewis em estudos sôbre a gênese das fibras colágenas no tecido conjuntivo de frango, cultivado em líquido de Locke, demonstrou a origem destas fibrilas sob a forma de traços refringentes em plena expansão exoplasmática das células. Em virtude das frequentes lavagens efetuadas na cultura das mesmas com solução de Locke é evidente que a autora tivesse conseguido um meio livre de fibrina e qualquer outra substância coagulavel, vindo assim a confirmar a opinião de Laguesse.

Torna-se assim evidente à luz dos mais recentes trabalhos sôbre o assunto, principalmente as últimas experiências dos autores americanos, que a substância fundamental não resulta de um coágulo e sim de uma expansão protoplasmática, autônoma portanto.

Fibras argirófilas e tecido conjuntivo própriamente dito

São concordes os diferentes autores na afirmativa de que os tecidos de natureza conjuntiva indistintamente têm sua origem nas células mesenquimatosas. Apresentam elementos figurados, células e fibras conjuntivas e uma substância fundamental intercelular variavel na sua consistência em virtude das diferentes substâncias químicas de que pode estar impregnada. É assim que se pode

distinguir o tecido conjuntivo própriamente dito como sendo formado de células e fibras conjuntivas e uma substância fundamental, intercelular, viscosa, homogênea, de natureza proteica, o colágeno. É nesta variedade de tecido conjuntivo que os autores indiferentemente consignam a presença das fibras argirófilas.

Segundo Levi formam as fibras argirófilas uma trama pouco consistente, finíssima e invisivel a ôlho desarmado, com aspecto de uma verdadeira rêde. Entre as fibras reticulares se interpõe uma substância amórfa, flúida, mais evidenciavel nas zonas em que as fibras estão mais cerradas. Aparecem igualmente células próprias diferentes dos fibrócitos.

Considerou-se primeiramente que só o baço e os órgãos linfóides tivessem esta formação de tecido conjuntivo reticulado, ou seja, organizado com a presença de fibras argirófilas. Franklin Mall, demonstrando também sua existência no estroma do fígado veio corroborar as observações anteriores de von Kupfer, verificando-se posteriormente que elas estão presentes onde quer que se encontre tecido conjuntivo própriamente dito. Nem todos os autores admitem no entanto que estas fibras argirófilas sejam diferentes das colágenas, em virtude de estarem em íntima relação com elas. É verdade também que nem todos os autores que admitem sua autonomia e origem de substância genéticamente autônoma estejam concordes em dar definitivamente uma extensão fixa ao que denominam tecido reticulado.

Encontram-se de fato diferenças nos tecidos

reticulados de órgãos diversos. Estas diferenças residem principalmente na disposição e quantidade das fibras argirófilas, porquanto outras propriedades permanecem ainda desconhecidas. Levi, em virtude disso considera sómente a existência de fibras argirófilas como predominante caraterística, quando elas existem em grande quantidade, como no estroma do baço, na medúla óssea, nos órgãos linfóides, no fígado, etc. Sómente nas condições acima referidas fala em tecido cojuntivo reticulado, não negando, porém, sua presença no tecido conjuntivo própriamente dito dos órgãos em geral.

Mallory, sob a denominação de fibróglia, enquadrando os componentes de diferentes órgãos, nada mais queria provavelmente significar do que formações reticulares do tecido conjuntivo própriamente dito, segundo observações de Levi.

Nas considerações anteriores encontramos, pois, confirmação da íntima relação entre fibras argirófilas e tecido conjuntivo própriamente dito.

Fibras argirófilas e colágeno

Do exposto anteriormente ficam evidentes as estreitas relações existentes entre fibras argirófilas e tecido conjuntivo própriamente dito. Estas relações se apresentam aliás de forma nítida e simples segundo as observações dos muitos autores que tivemos ocasião de citar. Suscitou, no entanto, grande número de trabalhos a questão da relação

entre fibras argirófilas e colágeno, principalmente fibras colágenas.

Maximow, cultivando linfócitos, demonstrou a formação de fibroblastos com trama reticulada intermediária (fibras argirófilas) em preparações por impregnação argêntica.

Nageotte em estudos sôbre o tecido adiposo mostrou a continuidade existente entre fibras argirófilas e colágenas.

J. F. Martin, estudando o tecido do fígado de coelho, submetido à intoxicação crônica experimental, evidenciou a hiperplasia local da reticulina que se torna hialina e passa a ter caractéres colágenos. É, em verdade, uma observação em terreno patológico, mas que para o autor significa uma interrelação bastante interessante entre fibras argirófilas e colágenas.

Fiessinger e Albot em cortes corados pelo tricromo de Masson evidenciaram a identidade entre fibras argirófilas e colágenas.

Como explicação para a não coloração das fibras argirófilas pelos corantes comuns do colágeno os autores supra-citados referem-se à opinião de Nageotte que julgava êste fato como resultado da extrema delgadez das fibras argirófilas. Admitiam, pois, também como êste último a continuidade e idêntidade da reticulina e do colágeno. Tanto êstes autores como J. F. Martin julgam necessário para que haja uma hiperplasia reticular que se faça sentir uma lesão parenquimatosa. Fiessinger julga apenas necessárias reações locais para que se verifiquem tais fatos.

Ha, no entanto, autores que pelas suas obser-

vações se contrapõem a estas concepções anteriores. Argaud e Chabbert afirmam que a metaplasia das fibras argirófilas em fibras colágenas é excepcional e não póde ser absolutamente demonstrada. Jean de Brux afirma também que a transformação de reticulina em colágeno não é certa. Todos êstes autores baseiam-se em observações particulares e comprobatórias de suas afirmações.

Levi apresenta caractéres nítidos de diferenciação entre fibras argirófilas e colágenas, concluindo juntamente com Mallory, Millot, Schäffer e outros, pela autonomia das fibras argirófilas embora em íntima relação com o colágeno. Levi salienta também, de acôrdo com razões plausíveis, maior diferença entre fibras argirófilas e elastina do que entre fibras argirófilas e colágeno.

Fibras argirófilas e elastina

As fibras elásticas do tecido conjuntivo próprìamente dito teem caractéres especiais segundo os quais com facilidade se diferenciam nìtidamente das fibras argirófilas. São unânimes os autores em reconhecer êste fato. As fibras elásticas não são elementos obrigatórios do tecido conjuntivo, pois em certos órgãos ha extensas regiões desprovidas de fibras elásticas. Em contraposição outros tecidos são ricos em elastina, tomando por isso a denominação de tecido elástico em face da predominância de fibras elásticas. São postas nìtidamente em evidência pela orceina, seu corante eletivo, enquanto pela prata permanecem obscuras.

As fibras elásticas, apresentam-se anastomosadas ou isoladas, por vezes formam verdadeiras membranas, constituidas ainda em faixas ou em grânulos distintos. Possuem uma espessura variavel e se ramificam, sendo muito refringentes. São elásticas. Têm as mesmas propriedades do colágeno em face dos corantes do tecido conjuntivo, e, como as fibras colágenas muito mal se evidenciam pela impregnação argêntica. Por sua vez as fibras argirófilas conservam-se indiferentes à orceína e aos demais corantes do tecido conjuntivo própriamente dito e são tão sómente visiveis quando tratadas convenientemente pelos sais de prata por impregnação. Dos caractéres citados acima deduz-se facilmente a diferença entre fibras argirófilas e fibras elásticas. Levi, assim como outros autores já citados neste trabalho, concordam em que a elastina e fibras argirófilas não apresentam elementos de cofusão em virtude de sua diversidade sob vários pontos de vista apresentados, aliás, linhas acima.

Fibras argirófilas e Sistema Reticulo Endotelial

Martin e Fiessinger deixam transparecer em seus estudos a identidade entre fibras argirófilas e colágenas, enquanto Argaud e Chabbert, não admitem a transformação de fibras colágenas em argirófilas ou viceversa, e com os defensores de ambas as assertivas outros autores se apresentam.

J. Brux, etudando a discussão em tôrno do as-

sunto e baseado em numerosas observações pessoais, conclue por achar que a questão levantada por outros autores não é tanto de identidade ou de diversidade, mas sim de transformação ou desaparecimento. Estabelece então um certo número de relações entre fibras argirófilas e S. R. E., em virtude também dos trabalhos de Franklin Mall, grupando os tecidos reticulados e de Möllendorff procurando demonstrar a semelhança entre tecido reticulado e S. R. E.. Conclue J. Brux por afirmar que a fibra argirófila é um elemento do S. R. E. de Aschoff baseando-se aliás em princípios embriológicos, histogenéticos e fisiológicos. Laguesse afirma que as fibras argirófilas teem origem nas expansões aliformes das células mesenquimatosas. Grynfelt e Goldner demonstraram a importância no tecido de granulação do simplasma hialino histiocitário nas membranas piógenas e mais a estreita relação do histiócito com a fibra argirófila. Segundo Laguesse êstes agentes da fibrilogênese fazem parte integrante do S. R. E. e representam nada mais do que um reliquat mesenquimatoso. Wassermann corrobora esta afirmativa. Notadamente as fibras argirófilas são bastante mais abundantes nos tecidos de alta função metabólica (J. Brux), sendo de presumir-se sua influência pronunciada na atividade tecidular, aliás atividade proporcionada em pleno S. R. E.. Goldner e Brux afirmam que a fibra argirófila governa a orientação celular no tecido de granulação por êles observado. É ainda Goldner quem dá à fibra argirófila um papel genético no desenvolvimento e vascularização de um tecido. Levi, Castaldi, Luna,

Volterra e Goldner atribuem à fibra argirófila um papel metabólico importante nas trocas entre o meio interior e as células parenquimatosas dos órgãos. Assim fica íntimamente relacionada com o S. R. E. a fibra argirófila, em virtude de suas propriedades, na verdade ainda não perfeitamente elucidadas, mas evidenciadas pela sua presença em grande escala no S. R. E. ao nível principalmente do tecido em alta função metabólica.

MATERIAL E MÉTODOS

Histórico das técnicas de preparação das fibras argirófilas

No histórico das impregnações metálicas encontramos referência pela primeira vez ao método de Ranvier em 1868, empregando o nitrato de prata nas suas clássicas preparações de epitélios e endotélios, método aliás ainda utilizado presentemente. Sómente no ano de 1891, quando surgiram discussões em tôrno da substância fundamental do tecido conjuntivo é que o método foi aplicado com modificações e com êxito por Oppel ao estudo dêsse mesmo tecido, apesar das negativas de Ranvier, seu preconizador. Oppel evidenciou nessa ocasião fibras especiais que se apresentavam emaranhadas em rêde no tecido conjuntivo própriamente dito e coradas em negro intenso pela prata, as "Gitterfasern", fibras reticuladas.

Em 1894 surge o método áureo de Golgi na técnica histológica e suas premissas foram aproveitadas pouco mais tarde pelo cientista Ramón y Cajal que apresentou uma técnica na qual se empregavam tanto o nitrato de prata e urânio como o cloreto de ouro nas respetivas preparações his-

tológicas. A fixação mais usual era feita com formol-bromureto de amônio. A impregnação avançou mais, passando a ser usado o óxido de prata amoniacal piridinado que tornava os cortes mais sensiveis. Usava-se a viro-fixação no cloreto de ouro. No mesmo ano aparecem os trabalhos de Bielschowsky-Maresch sôbre as soluções de prata amoniacal para o estudo prático de diferentes tecidos e entre êles o conjuntivo. Depois de apresentados êstes métodos técnicos para diferentes preparações histológicas, diversos cientistas em vários países passaram a ensaiar os mesmos. As modificações e os aperfeiçoamentos foram surgindo paulatinamente. Fizeram-se inclusões em parafina e celoidina, enquanto anteriormente só se aconselhava fazer cortes por congelação. Com esta possibilidade o método Bielschowsky-Maresch tornou-se durante largo tempo um dos mais usados nas impregnações metálicas. Várias modificações fizeram-se, procurando melhorar cada vez mais os resultados obtidos. Del Rio Hortega apresenta em 1918 o carbonato de prata amoniacal como modificação que teve vasta repercussão entre os cientistas no que respeita aos métodos de impregnação argêntica. As regras fundamentais no emprêgo do carbonato de prata amoniacal para o estudo do tecido conjuntivo eram então as seguintes: fixação em formol a 10 %, cortes por congelação, aplicação a quente do carbonato de prata amoniacal, redução em formol a 20 % e virofixação em cloreto de ouro.

Hortega apresenta mais adiante outras modificações ainda ao método do carbonato de prata

amoniacal no que diz respeito à sensibilização dos cortes, utilisando além da piridina o hiposulfito de sódio. Melhoraram assim consideravelmente os resultados obtidos quanto à impregnação pela prata.

Biondi surge, então, com o emprêgo do permanganato de potássio como sensibilizador eletivo por assim dizer para o tecido conjuntivo nas impregnações pelo carbonato de prata amoniacal. Perdrau a seguir faz idênticas observações e atualmente maior parte dos autores emprega o permanganato de potássio como sensibilizador do tecido conjuntivo, embora o mecanismo de ação dêsse fenômeno permaneça ainda obscuro até o presente.

A técnica que escolhemos entre as demais que apresentamos à apreciação neste trabalho foi a de Tibor Pap, modificada em algumas fases. De acôrdo com as nossas conclusões sôbre os resultados finais obtidos, encarando os fatores tempo, facilidade de manipulação, reagentes empregados, nitidez das preparações etc. foi a que melhores conjuntos nos proporcionou, sem no entanto nos manifestarmos de maneira alguma com menosprêzo das demais.

Antes de apresentarmos as técnicas diversas que escolhemos entre as mais aperfeiçoadas para as impregnações argênticas do tecido conjuntivo e especialmente das fibras argirófilas, vamos fazer algumas considerações em tôrno dos métodos gerais por nós seguidos.

Escolha dos animais

Para os nossos estudos em tôrno das fibras

argirófilas preferimos entre os animais de laboratório o cobaio. É um animal de pequeno porte, de fácil obtenção e manipulação; no tocante às nossas investigações de grande vantagem sôbre os outros animais, conquanto as fibras argirófilas sejam econtradas no tecido conjuntivo própriamente dito de todos os animais e no homem. Naturalmente teria sido de maior repercussão para os resultados por nós apresentados se tivéssemos ido buscar as nossas peças em material humano. Esta fonte porém se nos torna bastante dificil, impossivel até certo ponto, em virtude de vários fatores. Teriamos de recorrer a acidentados, cujos órgãos se apresentassem normais, pois nos interessam as fibras argirófilas sob o ponto de vista histólogico e num órgão só, o rim. Acontece que êste órgão, como é sabido se altera muito rápidamente em virtude da autólise que por sua vez modifica a sua estrutura. É verdade que as fibras argirófilas não sofrem a influência tão rápida da autólise, mas em nosso trabalho procuramos evidenciálas em presença dos demais elementos estruturais do rim. Teriamos portanto de colher as nossas peças em curto período após a morte o que se nos torna impossivel em face dos inquéritos policiais, legais etc. que se impõem em casos de acidentes.

Histológicamente o rim de cobaio muito se aproxima do rim humano, mais principalmente sob o ponto de vista do tecido conjuntivo própriamente dito. As fibras argirófilas que nele se encontram são bastante evidentes pela técnica de preparação que empregamos em nossas experiências. As microfotografias por nos executadas e apresen-

tadas em outro lugar dêste trabalho dão testemunho desta nossa afirmativa.

Morte do animal

É sabido que nas técnicas histológicas para obtenção de boas preparações se deve levar em consideração a maneira pela qual sacrificar o animal. Existem certos órgãos que requerem por assim dizer morte eletiva do animal para que se obtenham os melhores resultados na preparação de determinados elementos histológicos. Deve ser preferido sempre um processo de sacrificio que permita conservação de estrutura a mais próxima possivel do normal.

Resolvemos dividir os nossos cobaios em 3 grupos, assim distribuidos: mortos pelo éter, pelo clorofórmio e por punção bulbar. Executamos posteriormente as nossas preparações e notamos que tanto os animais mortos pelo éter como os sacrificados pelo clorofórmio revelaram sinais de discreta congestão renal, prejudicando naturalmente os nossos objetivos.

Os animais sacrificados por punção no bulbo foram os que melhores peças forneceram. Evidenciou-se nítidamente toda a arquitetura renal com destaque das fibras argirófilas, nosso principal propósito. A dupla coloração hematoxilina-eosina, método de prova por assim dizer no caso em questão, forneceu belas preparações de contraste.

Fixação

Segundo o maior número de autores que estudaram as impregnações metálicas, os fixadores mais largamente aconselhados são o formol e o liquido de Zenker. Utilizamos em nossas experiências os dois fixadores. Confessamos que as peças fixadas em formol a 10 % oferecem maiores dificuldades e exigiram mais cuidado na manipulação, particularidades essas que relacionamos com o órgão em questão, o rim, que fixado pelo formol adquire maior rigidez do que outros. O Zenker permite na verdade com mais facilidade cortes em diversas espessuras, mas exige posteriormente maior número de fases na preparação que muito concorrem para o descolamento. A retirada do bicloreto de mercúrio, como é sabido tem de ser feita completamente por prolongada lavagem (24 horas pelo menos) para desaparecer todo e qualquer traço de sublimado corrosivo que aparece sob a forma de granulações escuras na preparação. De um modo geral obtivemos melhores resultados com as nossas preparações fixadas pelo formol a 10 %. Executamos cortes em diferentes espessuras, de 4 a 10 micros, sendo que os obtidos entre 8 e 10 micros permitiram nítida evidência das fibras argirófilas com sua real disposição em rêde entre os demais elementos da arquitetura renal.

Inclusão

Com referência a cortes por congelação tere-

mos ocasião de nos manifestar mais adiante, quando do estudo crítico das técnicas que justificam esta maneira de proceder.

As peças que fundamentaram nossas conclusões foram todas incluidas na parafina com 8 a 10 % de cera amarela. Justifica tal modo de agir a mais facil manipulação e menor tempo gasto em confronto com as demoradas inclusões na celoidina. Cumpre-nos referir os cuidados especiais que se devem dispensar às lâminas para o recolhimento dos cortes. Se na técnica histológica em geral é recomendavel ter as lâminas bem desengorduradas e lavadas, mais sôbressae em importância nesta técnica especial de impregnação argêntica das fibras argirófilas. É um processo mais ou menos longo no qual a preparação é submetida a repetidas reações químicas e lavagens prolongadas em água corrente e distilada.

Nesta mesma ordem de considerações enquadra-se a colagem dos cortes sôbre as lâminas. A princípio fizemos a simples cobertura corrente com tênue camada de albumina glicerinada de Meyer e notamos que por vezes tivemos motivo de fracasso em virtude do descolamento do corte que se verificava num dos tempos posteriores da técnica. Foi então que exprimentamos uma super-colagem de albumina aplicada sôbre o corte por meio de fino pincel, além da camada dirétamente distribuida na lâmina. Verificamos que de fato não se deu mais o descolamento, mas as nossas preparações depois de montadas apresentavam manchas escuras, provavelmente de albuminato de prata precipitado, que verdadeiramente não prejudicavam a

preparação mas a tornavam com um aspecto menos perfeito.

Passamos então a fazer uma colagem simples, mas com uma camada mais espêssa de albumina de Meyer. Não tivemos mais insucesso. Em nossa bibliografia em tôrno do assunto encontramos, aliás, referência à questão do descolamento frequente dos cortes nessas técnicas de impregnação argêntica, sendo que um dos autores (Gömöri) chega a aconselhar o emprêgo da gelatina em vez da albumina na colagem.

Outro ponto a ser observado, segundo as nossas verificações, é a permanência prolongada dos cortes na estufa entre 60° e 70°. Com êste procedimento uma rápida e brusca coagulação da albumina nos parece um meio seguro para evitar descolamentos sempre prejudiciais.

Técnicas

A seguir damos as técnicas por nós executadas, salientando os tempos diversos que mereceram a nossa atenção para um estudo comparativo e concludente dos melhores resultados finais sob vários pontos de vista.

Técnica de Ramón y Cajal

Tomam-se peças pequenas e frescas que são fixadas por 3 a 15 dias na seguinte mistura:

água distilada	85 cc.
formol	15 cc.
bromureto de amônio	2 gr.

Cortes por congelação na espessura de 15 a 25 micros, sendo recolhidos no mesmo fixador e colados sôbre lâminas com albumina de Meyer, permanecendo pelo espaço de 4 a 6 horas na estufa graduada entre 30 e 38° C, ou por tempo dobrado na temperatura ambiente, e num liquido mordente da seguinte composição:

formol	6 cc.
bromureto de amônio	3 gr.
água distilada	50 cc.

Lavagem em água distilada por alguns segundos.

Imersão dos cortes no seguinte liquido:

água distilada	10 a 15 cc.
sol. amoniacal de óxido de prata	5 cc.
piridina pura	IV ou V gts.

Esta aplicação é feita a quente em cápsula de porcelana até aparecimento de coloração marron escura, cuidando-se para não aquecer demasiadamente.

Passagem rápida em duas águas distiladas (3 a 5 seg.).

Redução no formol a 5 % por 2 a 3 minutos.

Imersão em solução aquosa de cloreto de ouro a 0,2 %.

Passagem no hiposulfito de sódio a 5 %.

Lavagem em água corrente.

Passagem subsequente em alcool a 96°, ácido fênico-xilol, xilol e montagem no bálsamo de Canadá.

Depois dos processos primitivos de Ranvier no que diz respeito às impregnações argênticas pelo nitrato de prata, uma das primeiras técnicas que surgiram baseadas nos seus princípios e nos de L. Simarro foi a de Ramón y Cajal com suas inúmeras variantes, inclusive uma para o tecido conjuntivo, precisamente a que apresentamos. Póde-se em verdade atribuir a Cajal, o preconizador dos mais aperfeiçoados métodos argênticos, a apresentação de novos horizontes nesse sentido. Sua técnica é baseada já em certos progressos, com modificações da primitiva, sendo no entanto das que bastante bons resultados oferecem para o estudo do tecido conjuntivo em geral. Para o nosso ponto de vista, as fibras argirófilas, notamos porém que um dos tempos menos favoráveis foi a fixação pelo formol com bromureto de amônio, principalmente no rim, que se tornou mais rígido, tendo prejudicado as observações posteriores. Os cortes por congelação igualmente ofereceram certos inconvenientes, principalmente encarquilhamentos, não se permitindo uma distensão perfeita sôbre a lâmina. O emprêgo do mordente mais ainda acentuou o encarquilhamento dos cortes de rim. A impregnação pelo óxido de prata piridinado, embora sendo um processo já com certo poder sensibilizador sôbre os cortes, não se revelou tão preciso como o emprêgo do carbonato de prata amoniacal piridinado. É sem dúvida uma das técnicas que melhores resultados oferece, mas que nas preparações de cortes de rim para evidenciação de fibras argirófilas é sobrepujada em certos pontos.

Técnica de Bielschowsky-Maresch

Fixação em formol e 1:4 durante pelo menos 24 horas.

Lavagem em água corrente por 6 a 24 horas.

Cortes por congelação de 5 a 10 micros de espessura, recolhendo-se em formol a 1:4 sôbre lâminas com albumina de Meyer.

Lavagem em água corrente durante 1 a 2 horas.

Imersão durante 24 a 48 horas em solução de nitrato de prata a 2 %.

Passagem rápida em água distilada por 2 vezes (2 a 3 seg.).

Imersão durante 5 a 10 minutos em solução de prata amoniacal recentemente preparada.

Passagem rápida por 2 águas distiladas.

Imersão em formol a 1:3 durante 5 a 30 minutos, até não se formarem mais nuvens de turvação aparecendo uma coloração gris pardacenta.

Rápida lavagem em água corrente.

Banho em solução aquosa de cloreto de ouro na seguinte proporção: V gts. de cloreto de ouro para cada 10 cc. de água dist. e II ou III gts. de ácido acético puro, permanecendo nesta mistura por 10 a 60 minutos.

Passagem pelo hiposulfito de sódio a 5 % por 30 a 60 segundos.

Lavagem cuidadosa durante várias horas em água corrente.

Deshidratação pelo alcool absoluto, clarificação pelo xilol, montagem pelo bálsamo de Canadá.

Foi durante muito tempo uma das técnicas mais usadas nos Estados Unidos para impregnação argêntica do tecido conjutivo, mas gradativamente foi sendo modificada e substituida em virtude de melhoramentos surgidos sob vários pontos de vista. A fixação aconselhada é de fato a que melhores resultados oferece, o formol simples. Os cortes por congelação porém não são os melhores e principalmente na espessura que o autor aconselha. Se tomados com 5 a 10 micros são muito tênues e facilmente sofrem descolamento nos processos subsequentes. Se cortados com 15 a 20 são espêssos demais e prejudicam a observação da arquitetura renal em presença das fibras argirófilas. Usa o nitrato de prata como impregnador diréto que não se presta para o nosso mistér, embora em tempo posterior empregue a solução de prata amoniacal. As lavagens por demais demoradas que o autor aconselha trouxeram resultados pouco satisfatórios para as nossas preparações. Foi das técnicas que menos se prestou aos nossos estudos experimentais, isto é, evidenciação das fibras argirófilas na arquitetura renal.

Técnica de Perdrau

Fixação em formol neutro a 10%.

Lavagem durante 24 horas em água corrente, depois várias vezes em água distilada.

Cortes por congelação de 15 a 20 micros.

Lavar os cortes durante 24 horas em água distilada.

Tratar pelo espaço de 10 minutos pelo per-

manganato de potássio a 0,25%.

Lavagem rápida em água distilada.

Descorar pela solução de Pal: sulfito de sódio a 1% e ácido oxálico em partes iguais.

Lavar 24 horas em água distilada.

Impregnação por 24 horas e na obscuridade pelo nitrato de prata a 2,5%.

Lavagem durante 5 minutos em água distilada.

Colocação das lâminas durante 40 a 60 minutos na solução de prata amoniacal de Bielschowsky:

nitrato de prata a 20%	5 cc.
lixivia de soda a 40%	II gts.
amoníaco, até dissolução do precipitado	gt. a gt.
agua distilada q. s. para	50 cc.

Lavagem rápida em água distilada.

Redução durante 30 minutos no formol a 20%.

Lavagem em água distilada.

Banho na solução de cloreto de ouro a 1:500.

Passagem pelo hiposulfito de sódio a 5%.

Deshidratação na série de alcooes, clarificação no xilol, montagem no bálsamo.

A fixação indicada por êste autor condiz com a que melhores resultados oferece nas impregnações argênticas do tecido conjuntivo, o formol a 10%. Aconselha, no entanto, lavagens por demais prolongadas que, como já evidenciamos, prejudicaram sob vários pontos de vista o nosso mistér. Reportamo-nos aquí também aos cortes por congelação que, ainda longe de os recriminarmos para

outros fins dessa técnica de preparação do tecido conjuntivo, não ofereceram bons resultados nos cortes de rim para demonstração das fibras argirófilas. Encontramos nela a sensibilização pelo permanganato de potássio que é de muito interesse nas operações. Faz o autor a impregnação pela solução de prata amoniacal segundo Bielschowsky, inferior à solução de prata amoniacal piridinada, principalmente o carbonato de prata. O uso do nitrato de prata em separado também não é aconselhável. Trata-se, pois, a nosso ver, de uma técnica com referência ao problema em causa menos apropriada do que a de Tibor Pap, modificada.

Técnica de Gömöri

Fixação pelo formol a 10%.

Inclusão na parafina. Cortes.

Passagem pelo xilol, enseguida por dois alcooes.

Lavagem em água corrente.

Oxidação numa solução de ½ a 1% de permanganato de potassio durante 2 minutos.

Lavagem em água corrente.

Passagem na solução de 1 a 3% de metabisulfito de potassio durante 1 minuto.

Lavagem prolongada em água corrente.

Tratar por solução aquosa a 2% de sulfato de ferro amoniacal pelo espaço de 1 minuto.

Lavagem em água corrente, e enseguida em 2 águas distiladas.

Impregnar pela seguinte solução durante 1 minuto: acrescentar a uma solução a 10% de nitrato

de prata 1/6 a 1/4 de seu volume da solução de hidróxido de potássio, juntando enseguida amoníaco gota a gota, agitando-se até dissolução completa do precipitado. Juntar então novamente nitrato de prata gota a gota, até que o precipitado desapareça facilmente pela agitação. Feito isso junte-se em dôbro água distilada.

Lavagem em água distilada por 5 a 10 segundos.

Redução durante 3 minutos em formol ao 1/5 ou ao 1/10.

Lavagem em água corrente por poucos minutos.

Tratamento pelo cloreto de ouro a 0,1 ou 0,2% durante 10 minutos.

Lavagem em água distilada.

Passagem numa solução de 1 a 3% de metabisulfito de potassio durante 1 minuto.

Passagem pelo hiposulfito de sódio de 1 a 2%. por 1 minuto.

Lavagem em água corrente.

Passagem na série de alcooes, enseguida no xilol, montagem nó bálsamo de Canadá.

A fixação é bôa, pois preconiza o formol a 10%. Aconselha ainda inclusão na parafina, que, aliás, nos pareceu a maneira ideal para obtenção de cortes de rim. Já ressalta igualmente a sensibilização pelo permanganato de potássio, embora num tempo pouco curto, pois a passagem durante pelo menos 5 minutos dá melhores resultados. Usa posteriormente o metabisulfito de potassio e o sul-

fato de ferro amoniacal, para cujo emprêgo não encontramos justificativa, contribuindo talvez para os frequentes descolamentos que se observam nas preparações. Emprega o nitrato de prata amoniacal com hidróxido de potassio nas impregnações do tecido conjuntivo, e, como já evidenciamos, de resultados inferiores ao carbonato de prata amoniacal. Não utiliza a piridina como sensibilizador adjuvante. Quando os cortes atingem a fase final sem descolar, de fato a técnica oferece bons resultados, mas sempre inferiores aos da técnica de Tibor Pap.

Técnica de Foot, modificada por H. C. Wilder

Fixação em formol a 10%, Zenker mais ácido acético, formol-Zenker.

Inclusão na parafina ou celoidina, podendo ser feitos também cortes por congelação, sendo recolhidos sôbre lâmina com albumina de Meyer.

Passagem no xilol e enseguida em alcooes gradativamente mais fortes.

Lavagem em água corrente.

Banho de um minuto numa solução de permanganato de potassio a 0,25% ou ácido fosfomolíbdico a 10%.

Lavagem em água distilada.

Tratar os cortes pela seguinte solução: ácido bromídrico concentrado a 34%, 1 parte e 3 partes de água distilada, durante 1 minuto. (Tendo sido uzado anteriormente o ácido fosfomolíbdico, pode ser omitida esta passagem pelo ácido bromídrico).

Lavagem em água corrente, depois em água distilada.

Passagem em nitrato de urânio a 1% durante uns 5 segundos mais ou menos.

Lavagem em água distilada por 10 a 20 segundos.

Impregnação pelo hidróxido diaminado de prata de Foot durante um minuto.

Passagem pelo alcool a 95%.

Redução pela seguinte solução:

água distilada	50 cc.
formol a 40 %, neutralizado pelo carbonato de magnésio	½ cc.
nitrato de urânio a 1 %	1,5 cc.

Lavagem em água distilada.

Tratamento pela solução de cloreto de ouro a 1:500 durante um minuto.

Lavagem em água distilada.

Passagem pelo hiposulfito de sódio a 5 % durante um ou dois minutos.

Lavagem em água corrente. Pode ser feita então a coloração hematoxilina-eosina.

Deshidratação pelo alcool, clarificação pelo xilol, montagem pelo bálsamo de Canadá.

Aconselha a fixação pelo formol a 10 %. Faz alusão ao Zenker que tivemos ocasião de ensaiar em várias técnicas, conforme referências em outras linhas dêste trabalho. Traz o emprêgo do permanganato de potássio. Trata os cortes pelo ácido bromídrico ao qual atribuimos insucesso das preparações. Usa posteriormente o nitrato de urânio como sensibilizador, indicado por diversos autores como de resultados inferiores ao do perman-

ganato. Reduz ainda numa solução de formol e nitrato de urânio. Com esta técnica os resultados foram sobremodo falhos.

Técnica de Del Rio Hortega, variante para o tecido conjuntivo

Fixação em formol a 10 %.

Cortes por congelação, podendo ser feita no entanto também a inclusão.

Xilol, alcool, seguindo-se lavagem em água corrente.

Tratamento pela solução de permanganato de potássio a 1:500 durante 5 minutos.

Descoloração completa pelo ácido oxálico a 10 %.

Passagem em água amoniacal, depois em água distilada.

Aquecimento durante 10 a 15 minutos em carbonato de prata amoniacal piridinado.

Lavagem rápida em água com I ou II gotas de piridina ou amoníaco.

Passagem pelo formol a 10%.

Viragem no cloreto de ouro a 1:600.

Passagem pelo hiposulfito de sódio a 5 %.

Lavagem em água corrente.

Passagem no alcool, xilol, montagem no bálsamo.

Êste autor aconselha a ótima fixação em formol a 10%, cortes preferentemente por congelação, permitindo, no entanto, a inclusão na parafina. Trata os cortes pelo sensibilizador permanganato de potássio. Descora pelo ácido oxálico,

muito útil para os resultados finais. Usa o carbonato de prata amoniacal piridinado para melhor impregnação. Pareceu-nos que, afora descoloração pelo ácido oxálico simples e um tratamento por água piridinada amoniacal depois da impregnação, esta é sem dúvida das melhores técnicas para o estudo das fibras argirófilas em geral. Não fôra talvez o nosso estudo especial sôbre fibras argirófilas no rim e teríamos preferido a presente técnica para nossas investigações.

Técnica de Tibor Pap, modificada

Fixação em formol a 10% por 24 horas.

Inclusão na parafina com 8 % de cera amarela.

Desparafinização pelo xilol. Passagem pelo alcool absoluto.

Lavagem rápida em água corrente, hidratação do corte.

Banho de permanganato de potássio a 1 %. durante 5 minutos; o corte adquire uma coloração marron avermelhada.

Lavagem rápida em água corrente.

Descoloração na mistura em partes iguais de ácido oxálico e sulfato de sódio a 1 %. Espera-se até descoloração do corte.

Lavagem cuidadosa em água corrente.

Passagem rápida pelo permanganato de potássio a 1 % e, sem lavar, apenas retirando o excesso de permanganato, pôr diretamente sôbre a lâmina a seguinte solução argêntica recentemente preparada:

Carbonato de prata	5 cc.
Água distilada	10 cc.
Piridina	XV gotas

Esta solução deve ser colocada a frio e enseguida aquecida sôbre a platina, permanecendo assim por uns 15 minutos após o aparecimento de vapores na superficie do líquido. O corte adquire então a coloração marron escura.

Passagem, sem lavar, num banho de formol a 20 %.

Lavagem em água corrente durante 15 minutos.

Viragem por 2 minutos em solução de cloreto de ouro a 1/500.

Banho numa solução de hiposulfito de sódio a 2 %.

Lavagem em água corrente.

Deshidratação pelo alcool absoluto, clarificação pelo xilol, montagem pelo bálsamo de Canadá.

Preparação do carbonato de prata amoniacal

Tomam-se 20 cc. de carbonato de sódio a 5 %. Juntam-se 15 cc. de água distilada e mais 5 c. de uma solução de nitrato de prata a 10 %. Produz-se assim um precipitado branco de carbonato de prata no fundo. Para dissolução do carbonato de prata junta-se água amoniacal a 2 %. Esta solução deve ser preparada sempre recentemente para que se obtenham os melhores resultados nas preparações. O emprêgo de solução de mais de 24 horas provoca o aparecimento de granulações pontilhadas em negro sôbre os cortes.

A fixação preconizada nesta técnica é, como já vimos, a que melhores resultados oferece quanto à preparação das fibras argirófilas do rim. Procedemos à retirada das peças e em fragmentos maiores fizemos a fixação superficial e depois cortamos em segmentos menores para a melhor penetração do formol que se completa após 24 horas. A inclusão na parafina com 8 % de cera amarela permitiu ótimos cortes na espessura ideal entre 8 a 10 micros. O sensibilizador utilizado antes da impregnação argêntica que melhores resultados ofereceu foi o permanganato de potássio a 1 % e durante o tempo de 5 minutos. Como descorante de permanganato de potássio que parece ter uma verdadeira ação catalítica quanto à sensibilização, e que precisa ser eliminado do corte, emprega-se a mistura em partes iguais de ácido oxálico e sulfato de sódio a 1 %, apresentando os mais satisfatórios resultados. Os cortes que, sob a ação do permanganato de potássio, ficam de côr marron avermelhada descoram-se completamente após alguns instantes de contato com a mistura acima referida. A segunda passagem rápida pelo permanganato de potássio completa, ou melhor, torna mais nítida ainda a sensibilização para com o carbonato de prata amoniacal. A impregnação argêntica que melhores resultados ofereceu para perfeita evidenciação das fibras argirófilas no rim normal foi a que apresenta êste autor, o carbonato de prata amoniacal piridinado, recentemente preparado e aplicado a quente sôbre o corte. A redução feita a seguir pelo formol a 20 %

foi igualmente a que se mostrou de melhores resultados quanto ao aparecimento das fibras argirófilas. O cloreto de ouro tem o papel de efetuar a viro-fixação quando seguido imediatamente pela passagem no hiposulfito de sódio, sendo melhor o uso do cloreto de ouro na diluição de 1:500 durante 2 minutos e do hiposulfito de sódio a 2 %. Reportamo-nos mais uma vez aquí à questão de ter sido esta técnica a que melhores resultados nos proporcionou nas preparações para evidenciação das fibras argirófilas no rim normal.

Nesta altura do nosso trabalho impõem-se, a título de resumo, algumas considerações finais referentes aos resultados obtidos não só com a técnica que classificamos plenamente satisfatória, como também por outros métodos, já assinalados para ressaltar as fibras argentáfinas integrantes da estrutura do rim normal.

Estrutura das fibras argirófilas no rim normal

Tivemos ocasião de estudar o tecido conjuntivo própriamente dito segundo as clássicas descrições da maioria dos autores, assim como mais especialmente a questão das fibras argirófilas na estrutura de diferentes órgãos, particularmente no rim. Sacrificamos numerosos cobaios e executamos muitas dezenas de preparações segundo as técnicas por nós apresentadas. Era nosso intento inicial fazermos uma seriação de diferentes grupos de animais, assim como catalogar as prepara-

ções executadas segundo técnicas diferentes, afim de tirarmos as nossas concluões posteriormente. Na marcha dos nossos trabalhos, porém, revelaram-se resultados que autorizaram uma mudança de orientação. Resolvemos, então, fazer um estudo de conjunto, e baseados tão sómente em dados colhidos sob êste aspecto geral tirarmos as nossas conclusões em tôrno do assunto em causa. Devemos destacar que preparações executadas para evidenciar as fibras argirófilas de outros órgãos, mostraram êstes elementos, por vezes, com maior nitidez e regularidade. O pulmão e o baço revelaram na sua estrutura muito nítidamente a constituição em rêde das fibras argirófilas. Permanecemos, no entanto, fiéis ao nosso objetivo de estudar as fibras argirófilas exclusivamente no rim, por ser um dos órgãos pouco explorados neste sentido, e de contribuir para aclarar a complicada questão das muitas técnicas encontradas para a preparação eletiva de elementos sensíveis à prata. Depois de termos feito inúmeras preparações segundo as diferentes técnicas e métodos conforme relato das páginas anteriores, concluimos pela escolha da técnica de Tibor Pap, modificada ligeiramente, em virtude de ter no conjunto geral dos nossos trabalhos apresentado com maior regularidade resultados satisfatórios. Para comprovação desta nossa afirmativa apresentamos em outro lugar dêste trabalho várias microfotografias originais executadas, onde se vê a culminância demonstrativa das nossas experimentações. Segundo as legendas das diversas microfotografias depreende-se o intento de focalizar as fibras argirófilas

em face dos diferentes elementos estruturais da arquitetura do rim. Nas considerações que se seguem tomaremos como pontos de reparo as fibras argirófilas localizadas nos glomérulos de Malpighi, nos tubos uriníferos contorcidos, nas alças de Henle, nos tubos coletores, assim como na arquiteura geral dos elementos intermediários. Vejamos quais os resultados fornecidos por nossas experiências em cobaios.

Nos glomérulos de Malpighi as fibras argirófilas evidenciam-se com grande abundância na periferia dêsse elemento urinário. Com o emprêgo da objetiva de imersão essas fibras foram por nós observadas em duas camadas contornando o glomérulo. A mais externa em tôrno da cápsula de Bowmann é espêssa, formada de fibras íntimamente aderentes umas às outras, como uma verdadeira membrana. Esta membrana por sua vez está em contato com as vizinhas ao glomérulo em questão e que contornam os elementos estruturais intermediários. A segunda camada mais interna reveste a superficie dirétamente em relação com a vítrea que se dirige do polo vascular ao polo urinário do glomérulo. Esta é menos espêssa, apresentando fibras argirófilas mais delgadas e uniformemente distribuidas. Nesta altura podemos até falar de fibrilas argirófilas em virtude de sua delgadez, conservando-se porém intimamente anastomosadas. As nossas microfotografias de diferentes glomérulos bem mostram essa espêssa dupla membrana em torno dos mesmos.

Nos tubos contorcidos que se originam ao nível do pólo urinário dos glomérulos de Malpighi

verificamos claramente em nossas preparações a camada espêssa de fibras argirófilas, guardando também êste aspecto de dupla membrana, principalmente visivel nos tubos apanhados em cortes longitudinais. Os pontilhados que apreciamos por vezes dependem de um corte transversal das fibras argirófilas que se dirigem em todos os sentidos, conservando, no entanto, sempre uma condensação maior nas proximidades dos tubos.

Nas alças ascendente e descendente de Henle foram evidenciadas também com regular nitidez as fibras argirófilas, tendo sido possivel, com grande aumento, diferençar ainda as duas camadas. Tanto nos tubos contorcidos como nas alças ascendente e descendente de Henle não se apresentaram, na verdade, tão nítidas estas duas camadas de fibras argirófilas como no glomérulo de Malpighi.

Os tubos coletores urinários revelaram no tocante às fibras argirófilas um característico especial em confronto com os demais elementos por nós estudados no presente trabalho. Neles não observamos essa dupla camada de fibras argirófilas nem com grande aumento, podendo-se afirmar por isso que os tubos coletores tenham uma só membrana. Além disso essa membrana é mais fina do que as que encontramos nos outros elementos.

Em conjunto nos foi possivel ressaltar no rim uma trama bem desenvolvida de fibras argirófilas distribuidas em volta dos elementos estruturais e também nos espaços entre êstes mesmos ele-

mentos, como verdadeiras trabéculas de refôrço. A disposição nítida em rêde pode ser observada com precisão em nossas microfotografias.

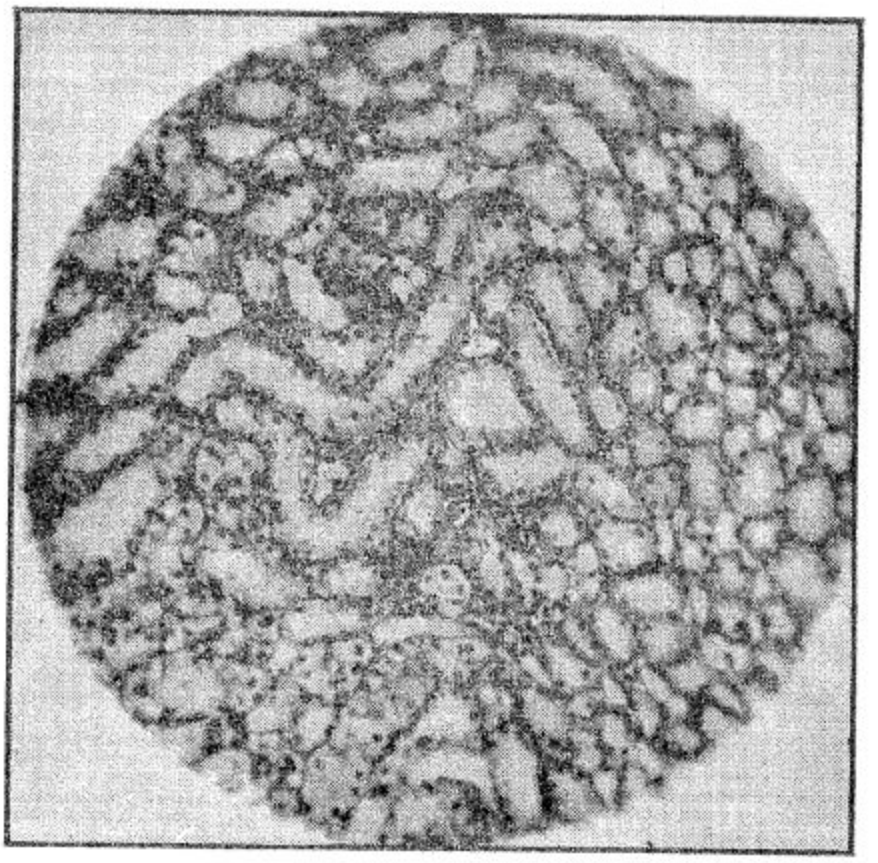

Fig. 1 — As fibras argirófilas mostram-se com nitidez entre as formações do rim, obtidas em corte transversal.

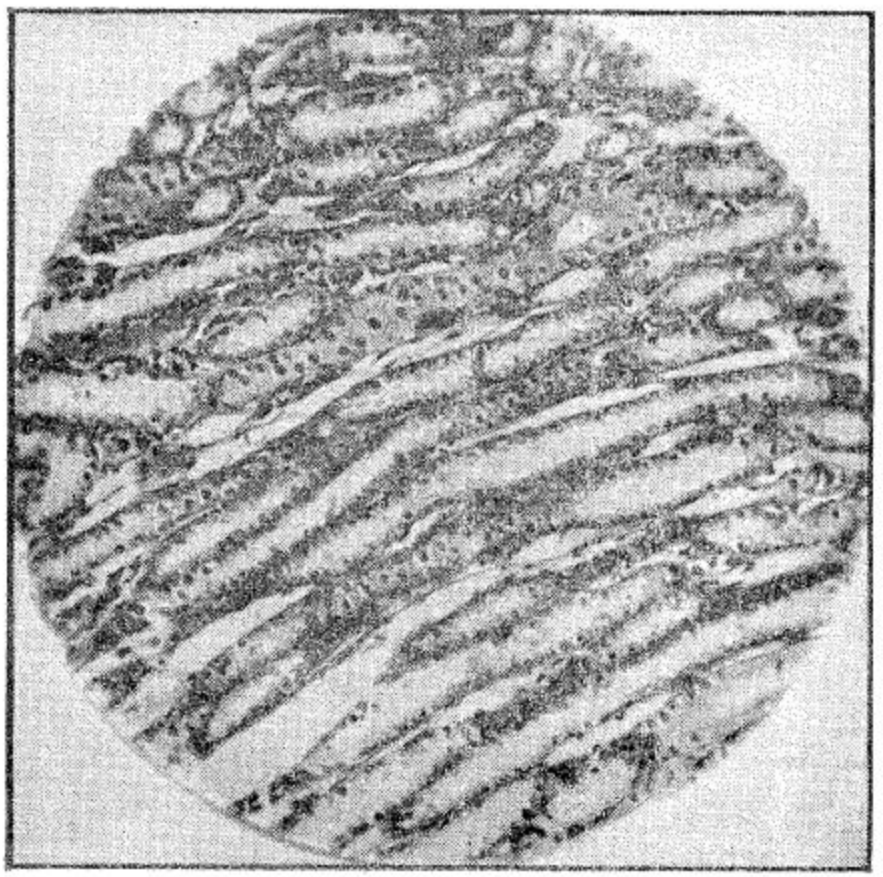

Fig. 2 — Fibras argirófilas localizadas entre os tubos uriníferos, ocupando-lhes o trajeto longitudinal.

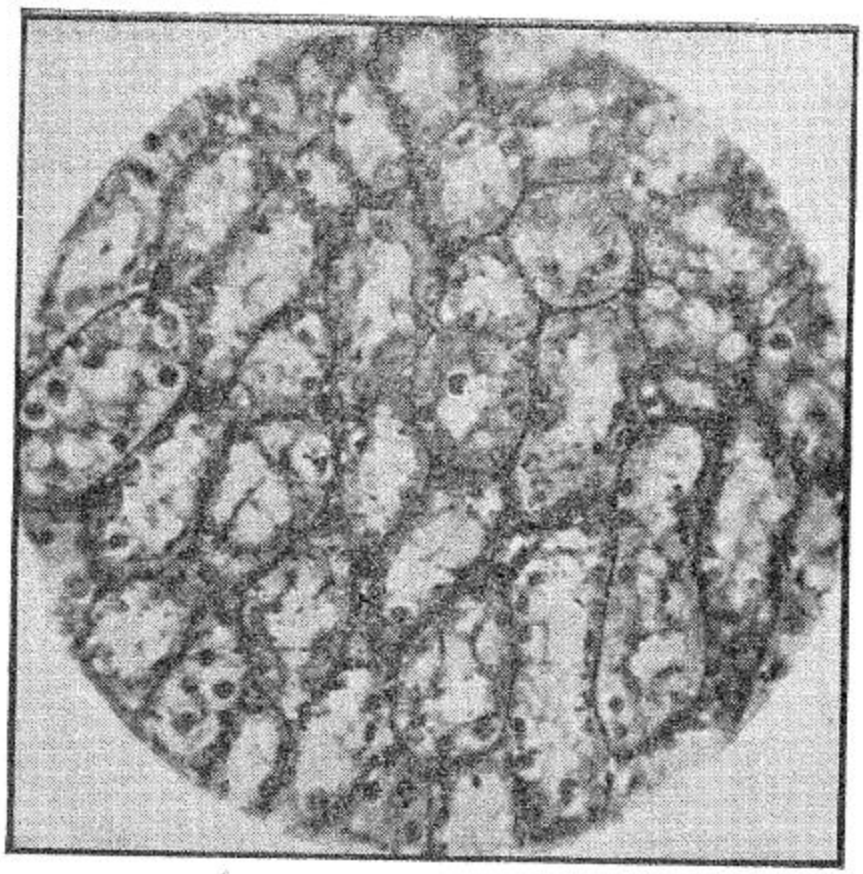

Fig. 3 — As fibras argirófilas acham-se em grande destaque entre os tubos urinários.

BIBLIOTECA DA FACULDADE DE MEDICINA PORTO ALEGRE

Fig. 4 — Preparação de rim de cobaio que sofreu a impregnação pela prata segundo a técnica de Tibor Pap modificada. O retículo constituido pelas fibras argirófilas mostra-se com os característicos de dupla baínha.

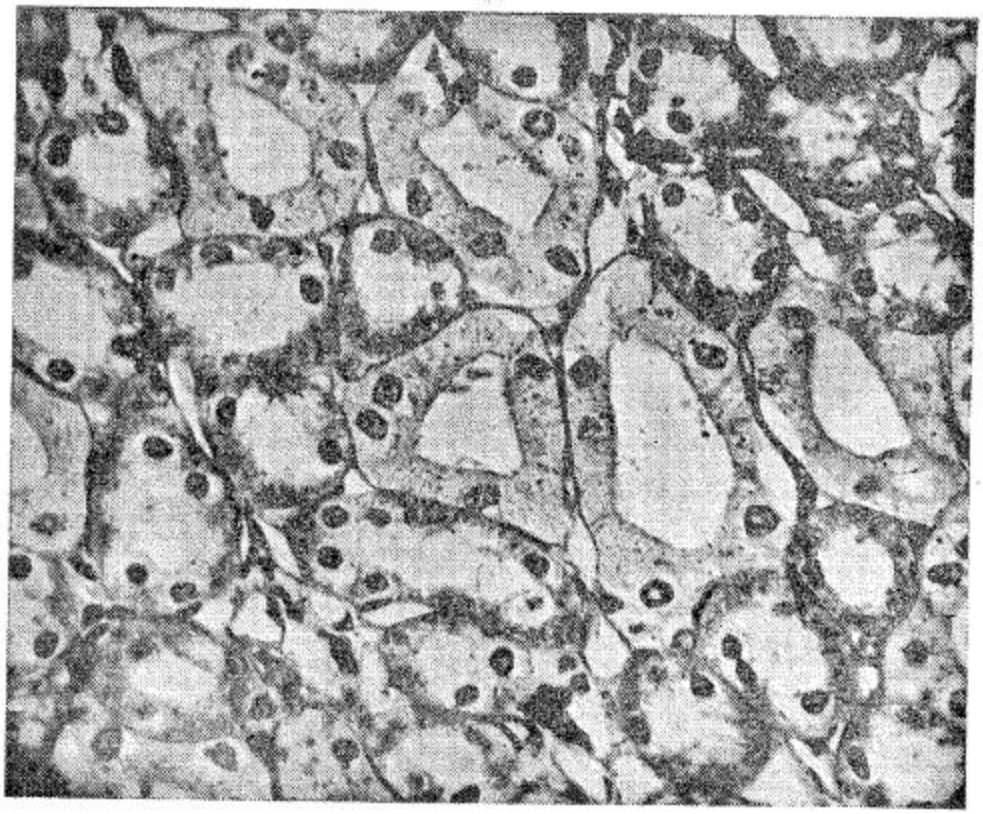

Fig. 5 — Detalhe da microfotografia em maior aumento, evidenciando as fibras argirófilas localizadas no estroma intracanalicular.

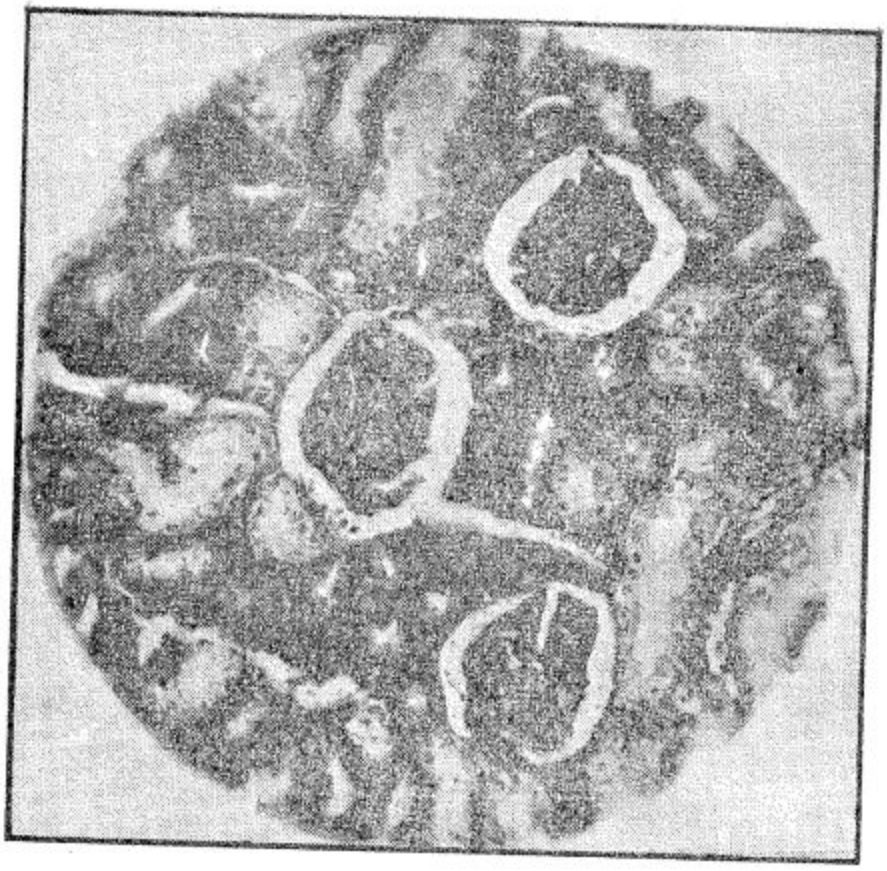

Fig. 6 — Corte de rim de cobaio que sofreu a impregnação argêntica.

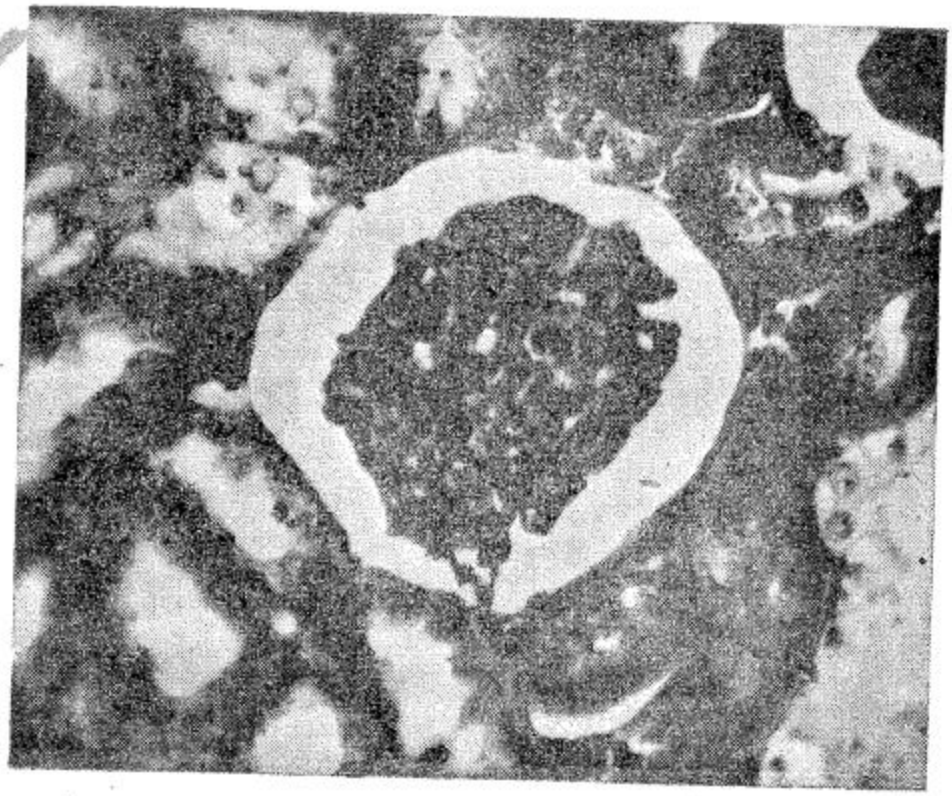

Fig. 7 — Corte do rim. Nota-se um glomérulo de Malpighi intensamente impregnado pela solução argêntica.

Fig. 8 — Glomérulo de Malpighi mostrando as fibras argirófilas, contornando a cápsula de Bowmann em formação de dupla membrana.

CONCLUSÕES

De acôrdo com os nossos propósitos e com os resultados de nossas pesquisas podemos apresentar as seguintes conclusões:

1 — As fibras argirófilas foram encontradas com abundância na estrutura do rim quando feitas eletivas impregnações pela prata.

2 — Foi ao nível dos glomérulos de Malpighi que as fibras argirófilas se apresentaram mais cerradas em contacto com a cápsula de Bowmann, formando dupla membrana.

3 — Nos tubos contorcidos também se evidenciaram fibras argirófilas à semelhança das observadas nos glomérulos, únicamente com menos espessura.

4 — Nas alças ascendente e descendente de Henle evidenciaram-se igualmente fibras argirófilas como verdadeiras baínhas duplas.

5 — Nos tubos coletores localizaram-se, envolvendo êstes elementos, as fibras argirófilas em uma única formação membranosa.

6 — É de salientar a regularidade com que as fibras argirófilas se distribuem no rim normal, circunstância amplamente confirmada pela observação de inúmeros cobaios.

7 — Para evidenciação das fibras argirófilas apresentamos e executamos diferentes técnicas com diversos resultados finais, culminando na de Tibor Pap, modificada ligeiramente, que nos proporcionou melhores preparações, tomando em conta o nosso propósito, referido por várias vezes neste trabalho, isto é, melhor evidenciação possivel das fibras argirófilas no rim normal.

8 — As demais técnicas estudadas revelaram-se igualmente bôas para o estudo do tecido conjuntivo própriamente dito por impregnação argêntica, mas na arquitetura renal não se mostraram com as mesmas propriedades da técnica de Tibor Pap modificada.

BIBLIOGRAFIA

Giuseppe Levi — Tratado de Histología, 2.ª edição, 1941.

Adolfo Ferrata — Le Emopatie, 2.ª edição, 1933.

Ivan Bertrand — Techniques Histologiques de Neuropathologie, 1930.

Jean de Brux — Les fibres argentafines du rein, 1939.

B. Romeis — Técnica Histológica, 11.ª edição, 1928.

G. Gömöri, M. D. — Silver impregnation of Reticulum in Paraffin Sections, The American Journal of Pathology, Jul. 1937.

— The Effect of Certain Factors on the Results of Silver Impregnation for Reticulum fibers, The American Journal of Pathology, Mar. 1939.

H. C. Wilder — An Improved Technique for Silver Impregnation of Reticulum Fibers, The American Journal of Pathology, Abr. 1935.

P. Del Rio Hortega — El Metodo del Carbonato de Prata, Arquivos de Histologia Normal y Patologica, Nov. 1942.

— El Metodo del Carbonato Argentico, Arquivos de Histologia Normal y Patologica, Mar. 1943.

ÍNDICE

CONSIDERAÇÕES GERAIS 9
Impregnação argêntica e tecido conjuntivo 9
Fibras argirófilas 11
Origem das fibras argirófilas 12
Fibras argirófilas e tecido conjuntivo própriamente dito 15
Fibras argirófilas e colágeno 17
Fibras argirófilas e elastina 19
Fibras argirófilas e Sistema Retículo Endotelial . . 20
MATERIAL E MÉTODOS 23
Histórico das técnicas de preparação das fibras . . 25
argirófilas 23
Escolha dos animais 25
Morte do animal 27
Fixação 28
Inclusão 28

Técnicas 30
Técnica de Ramón y Cajal 30
" de Bielschowsky-Maresch 33
" de Perdrau 34
" de Gömöri 36
" de Foot, modificada por H. C. Wilder 38
" de Del Rio Hortega, variante para o tecido conjuntivo 40
" de Tibor Pap, modificada 41
Preparação do carbonato de prata amoniacal . . 42
Estrutura das fibras argirófilas no rim normal . . 44
CONCLUSÕES 65