JOSÉ CARLOS FONSECA MILANO

CONTRIBUIÇÃO AO ESTUDO DA CIRCULAÇÃO ARTERIAL PLANTAR

TESE DE CONCURSO

PARA DOCÊNCIA DA CADEIRA
DE ANATOMIA

BIBLIOTECA DA FACULDADE DE MEDICINA
PORTO ALEGRE

1944

A LIVRARIA DO GLOBO
ORTO ALEGRE

MED
T
WG103
M637c
1944

CONTRIBUIÇÃO AO ESTUTO

DA

CIRCULAÇÃO ARTERIAL PLANTAR

Bib.Fac.Med.UFRGS

T-0638

Contribuicao ao estudo da circ

JOSÉ CARLOS FONSECA MILANO

CONTRIBUIÇÃO AO ESTUDO DA CIRCULAÇÃO ARTERIAL PLANTAR

TESE DE CONCURSO

PARA DOCÊNCIA DA CADEIRA
DE ANATOMIA

FACULDADE DE MEDICINA DE PORTO ALEGRE BIBLIOTECA

1944
Of. Gráf. da LIVRARIA DO GLOBO — Pôrto Alegre

FACULDADE DE MEDICINA DE PORTO ALEGRE

Diretor: Prof. Dr. RAUL MOREIRA DA SILVA

A — MEDICINA

Alvaro Barcelos Ferreira	Clínica Propedêutica Médica
Alberto de Souza	Clínica Oto-Rino-Laringológica
Antonio Saint Pastous de Freitas	3.ª Clínica Médica
Aurelio de Lima Py	2.ª Clínica Médica
Basil Sefton	Clínica de Moléstias Tropicais
Carlos Pereira da Silva	Clínica Dermo-sifiligráfica
Celestino de Moura Prunes	Medicina Legal
Eduardo Sarmento Leite da Fonseca F.º	4.ª Clínica Médica
Eliseu Paglioli	Clínica Propedêutica Cirúrgica
Fernando de Paula Esteves	Terapêutica Urológica
Homero Kroeff Fleck	Clínica Urológica
Ivo Corrêa Meyer	Clínica Psiquiátrica
Jacy Carneiro Monteiro	2.ª Clínica Cirúrgica
Luiz Francisco Guerra Blessmann	1.ª Clínica Cirúrgica
Manoel José Pereira Filho	Farmacologia
Manoel Loforte Gonçalves	Clínica Oftalmológica
Martim Gomes	Clínica Ginecológica
Ney da Costa Cabral	Física Biológica
Raul Franco di Primio	Parasitologia
Raul Moreira da Silva	Clínica Pediátrica Médica e Higiene Infantil
Raul Pilla	Fisiologia
Tomaz Laranjeira Mariante	1.ª Clínica Médica
Walter Hugo Castilho	Patologia Geral
Elias José Kanan (int.)	Clínica Cirúrgica Infantil e Ortopédica
Erwino João Carlos Presser (int.) ...	Técnica Operatória e Cirúrgica Experimental
Helmuth Fischer Weinmann (int.) ...	Histologia e Embriologia Geral
Mario Bernd (int.)	Química
Othon Soares de Freitas (int.)	Clínica Obstétrica
Paulo Maurell Moreira (int.)	Higiene
Waldemar de Avila Castro (int.)	Anatomia e Fisiologia Patológicas
Bruno Atilio Marsiaj (int.)	Anatomia
Celso Machado de Aquino (int.)	Clínica Neurológica

DOCENTES LIVRES

Antonio de Souza	Clínica Oto-rino-laringológica
Antonio Peyreuton Louzada	Patologia Geral
Antero do Prado Lisbôa	Clínica Médica
Apolo Corrêa Gomes	Clínica Médica
Almir Alves	Técnica Operatória e Cirurgia Experimental
Argemiro Dorneles	Clínica Ginecológica
Artur Coelho Borges	Clínica de Moléstias Tropicais
Alvaro Murilo da Silveira	Clínica Neurológica
Aires Maciel	Higiene
Adair Eiras de Araujo	Clínica Urológica
Adair Eiras de Araujo	Técnica Operatória e Cirurgia Experimental
Alfredo Silveira Neto	Parasitologia
Carlos Candal dos Santos	Patologia Geral
Carlos A. Machado Carrion	Física Biológica
Cesar A. da Costa Ávila	Clínica Cirúrgica Infantil e Ortopédica
Custódio Vieira da Cunha	Histologia e Embriologia Geral
Cássio Anes Dias	Clínica Médica
Cesar José dos Santos	Clínica de Moléstias Tropicais e Infectuosas
Celso Cesar Papaléo	Medicina Legal
Carlos de Brito Velho	Clínica Médica
Decio Martins Costa	Clínica Pediátrica Médica e Higiene Infantil
Décio Soares de Souza	Clínica Psiquiátrica
Darcí José da Rocha	Clínica Dermatológica e Sifiligráfica
Darcí Farias Lima	Parasitologia
Eduardo de Assis Brasil	Clínica Oftalmológica
Ênio Marsiaj	Clínica Obstétrica
Felicissimo Difini	Química Fisiológica
Francisco C. Marques Pereira	Histologia e Embriologia Geral
Gastão A. de Lima Torres	Clínica Oftalmológica
Gert E. Seco Eichenberg	Clínica Cirúrgica
Heitor Masson Cirne Lima	Anatomia e Fisiologia Patológicas Clínica Propedêutica Cirúrgica
Hélio Lopes Medeiros	Física Biológica
Hermes Rodrigues	Higiene
Ivo Barbedo	Clínica Oftalmológica
João Cahen Fischer	Clínica Ginecológica
José Éboli	Técnica Operatória e Cirurgia Experimental
Jandir Maia Failace	Higiene
José dos Anjos Vasconcelos	Clínica Pediátrica Cirúrgica e Ortopédica
Jaime Guimarães Domingues	Fisiologia
João C. Gomes da Silveira	Clínica Ginecológica

Leônidas Palmeiro Escobar	Clínica Médica
Luiz S. Sarmento Barata	Clínica Urológica
Luiz Germano Rothfuchs	
Leônidas Soares Machado	Higiene
Mário Corrêa Staedter	Farmacologia
Manoel Madeira da Rosa	Higiene
Maria C. Mariano da Rocha	Clínica Pediátrica Médica e Higiene Infantil
Nino Marsiaj	Clínica Médica
Norman Sefton	Medicina Legal
Oscar Bernardo Pereira	Microbiologia
Odone Marsiaj	Clínica Obstétrica
Otávio Couto Barcelos	Patologia Geral
Osmar Pila	Farmacologia
Pedro Alvaro José Sirangelo	Farmacologia
Perí Riet Corrêa	Fisiologia
Raul Jobim Bitencourt	Clínica Psiquiátrica
Raul Jobim Bitencourt	Medicina Legal
Rafael Cabeda Sobrinho	Parasitologia
Rubem Mário Garcia Maciel	Clínica Médica
Telémaco Estivale Pires	Clínica de Doenças Tropicais e Infectuosas
Waldemar Job	Terapêutica Clínica
Waldemar Niemeyr	Clínica Oftalmológica
Vitor Salazar Rangel	Microbiologia
Vitor Rebelo Miranda	Clínica Neurológica

B — CURSO DE ODONTOLOGIA

Aurora Nunes Wagner	Ortodontia e Odontopediatria
Januário Marques da Costa	Técnica Odontológica
Jeronimo Xavier de Azambuja	Técnica Odontológica
Miguel Saldanha	Metalurgia e Química Aplicada
Teófilo Heinzelmann	Metalurgia e Química Aplicada
Waldemar Barbedo	Prótese Buco-Facial
Osman Velasquez	Prótese Buco-Facial
João Benedito de Souza	Prótese Dentária

BIBLIOTECA DA FACULDADE DE MEDICINA

C — CURSO DE FARMÁCIA

Rubem Green Ribeiro Dantas	Química Toxicológica e Bromatológica

CATEDRÁTICOS

FARMÁCIA

Antonio Bottini	Farmácia Química
Fernando Lartigau	Farmácia Galênica
Germano Roman Ross	Química Analítica
Henrique de Oliveira	Quím. Toxicol. e Bromatológica
Olinto Silva Schmitt	Farmacognósia

ODONTOLOGIA

Adalberto Pereira da Camara	Cl. Odontológica
Antonio Verissimo de Mello	Ortod. e Odontopediatria
Aurelino dos Santos Reis	Met. e Quím. Aplicadas
João Rache Vitello	Prótese Buco-Facial.
Oswaldo Sizenando Lautert	Téc. Odontológica
Othon Santos e Silva	Prótese Dentária
José Chaer (int.)	Patol. e Terap. Aplicadas

CONSELHO TÉCNICO ADMINISTRATIVO EM 1943

Alberto de Souza
Fernando de Paula Esteves
Manoel José Pereira Filho
Raul Franco di Primio
Raul Pilla
Celestino de Moura Prunes

PROFESSORES EM DISPONIBILIDADE

Alvaro Frôis da Fonseca
Mário de Castro Bitencourt
Manuel Ribeiro da Cunha Louzada

BIBLIOTECA DA FACULDADE DE MEDICINA

Introdução

A apresentação dêste trabalho como tese de concurso à livre-docência da cadeira de Anatomia, foi consequente à observação de que a generalidade das descrições encontradas nos tratados de Anatomia não reproduzem, fielmente, a apresentação anatômica mais habitual da arcada plantar.

Herbert Moffett Vann, em trabalho publicado no "Anatomical Record", chama a atenção para a tendência formal de se aceitar, sem discrepância, o que dizem os livros de Anatomia. Depois de uma série de considerações, tecidas a propósito da formação da arcada plantar, chega, êste autor, a afirmar que questões, não bem esclarecidas, passam de um tratado a outro, como se fôssem noção definitivamente adquirida. Continuando nesta ordem de considerações, justifica o que afirma dizendo que a arcada plantar, considerada desde Bell (1812) e Cruveilhier (1844), até os modernos Gray, Cuningham, etc., como formada pela artéria plantar externa e, assim, uniformemente descrita, recebe da dorsal do pé, pelo que pôde observar, maior contribuição, em percentagem bastante mais elevada de casos.

Por outro lado, procuramos investigar a existência da arcada plantar superficial, considerada como achado de dissecção, no adulto, tal a raridade com que se apresenta. Dubreuil-Chambardel, estudando a arcada plantar superficial em fetos e crianças de tenra idade, encontra-a com maior frequência do que no adulto. Êste anatomista conclue, e nisto é apoiado por outros, que a arcada plantar superficial constitue um sistema arterial próprio daquela idade.

Sistematizamos o nosso trabalho, iniciando-o com observação do ponto exato de origem das artérias plantares na tibial posterior, isto é, a localização precisa da bifurcação terminal desta última artéria. Prosseguindo,

estudamos separadamente as duas artérias plantares, desde sua origem à terminação, considerando o trajeto, relações, distribuição, etc. Para êste estudo, o material que nos serviu para observação, constou do exame de dez pés de adultos, cinco direitos e cinco esquerdos, e, oito pés de fetos na mesma proporção.

Estabelecido o comportamento anatômico das artérias plantares, procuramos observar, atentamente, a constituição da arcada e, anotar a maior ou menor contribuição da plantar externa e da pediosa. Limitamo-nos a registar, na distribuição da arcada, as interósseas plantares e perfurantes posteriores. As artérias digitais, saindo fora dos limites topográficos da planta do pé, escapam ao que nos propusemos, isto é, a descrição dos vasos arteriais plantares.

Procuramos, ainda, de forma suscinta, estabelecer as analogias existentes entre as circulações arteriais plantar e palmar, traçando-lhes um paralelo anatômico.

Quanto ao registo gráfico das peças examinadas, lançamos mão do desenho anatômico e da arteriografia.

Os desenhos que ilustram as observações, são da autoria de Carlos Sarzana, desenhista da Secretaria da Educação e Saúde. Usamos um desenho padrão, representando a planta do pé e, no mesmo, reproduzido em cópias heliográficas, representamos o comportamento da artéria em cada caso examinado.

Agradecemos à gentileza dos Drs. Maurício Koltar e Marino Aguado, o fato de nos terem possibilitado a apresentação das arteriografias que acompanham êste trabalho.

O torotrast foi empregado, como meio de contraste radiográfico, em nossas arteriografias.

Na parte final registamos as nossas observações pessoais, tôdas elas ilustradas da forma que mencionamos. Tôdas as observações são acompanhadas de dados de identificação das peças. Evitando cairmos em recidivas inúteis, procuramos registar, apenas, os detalhes mais interessantes de cada caso em particular.

Encerrando êste trabalho, manifestamos as conclusões a que chegamos.

Na referência bibliográfica indicamos a origem das citações que fizemos.

A circulação arterial plantar, como vimos, tem as suas fontes de origem na tibial posterior e na dorsal do pé ou pediosa.

Enquanto a primeira, maior responsável pela nutrição da planta, se distribue aos dois terços posteriores da região, invadindo ainda, o têrço anterior, a segunda encarrega-se da vascularização dos espaços intermetatarsianos e dos dedos.

Depois de percorrer a loja posterior da perna, a tibial posterior alcança o ligamento anular interno do tarso e, na altura de sua borda inferior, se termina por bifurcação. Os ramos que assim se originam constituem as artérias plantares interna e externa.

Quanto à pediosa, chegada ao primeiro espaço intermetatarsiano, perfura-o de cima para baixo e, abandonando dessa forma o dorso do pé, torna-se plantar e contribue decisivamente para a formação da arcada plantar.

BIBLIOTECA DA FACULDADE DE MEDICINA DE PORTO ALEGRE

Artéria plantar interna

Ramo de bifurcação terminal da tibial posterior, a artéria plantar interna, logo após a sua origem, coloca-se na loja interna da região plantar e, percorrendo-a em tôda a sua extensão, distribue-se aos elementos nela contidos.

ORIGEM

A observação de dez peças por nós preparadas indica-nos que o ponto de origem da artéria plantar interna corresponde, com regular frequência, à borda inferior do ligamento anular interno do tarso (ligamento laciniatus). Em 80% dos nossos casos a emergência da artéria se fazia naquele ponto. Entretanto, pode acontecer que a bifurcação terminal da tibial posterior se processe acima (precoce) ou abaixo (tardia) do ponto indicado. As obs. n.os 1 — pé E. e, 5 — pé D. exemplificam a origem precoce e a tardia, respectivamente.

Por outro lado, o exame das arteriografias nos mostra que a origem da plantar interna, com o osso como ponto de referência, corresponde à face interna do calcâneo, ao nível da pequena apófise dêsse osso.

CALIBRE

Procurando verificar o calibre apresentado pela plantar interna, ao nível de sua origem, achamos a cifra de 1,5 mm, calibre com que o vaso se apresentava em sete de nossas preparações. Nas três observações restantes, as de n.os 3, 4 e 7, o vaso era mais calibroso e tinha 2 mm de calibre. Merkel, no seu livro de anatomia topográfica, admite que a plantar interna, menos calibrosa do que a externa, não tenha mais de 1 mm de calibre. Entretanto, aquele autor não especifica a altura em que tomou as suas mensurações. É possível que a diferença encontrada decorra dêsse fator, pois a artéria perde calibre rapidamente, e, quando atinge a sua terminação já está reduzida à condição de arteríola.

FACULDADE DE MEDICINA

TERMINAÇÃO

A quase totalidade dos tratadistas que consultamos assinala como ponto de terminação da artéria plantar interna, a anastomose que esta artéria envia à colateral interna do primeiro pedartículo. Para aqueles autores, na ausência da dita anastomose seria a própria colateral citada a terminação da plantar interna.

Entretanto, a nossa observação pessoal nos mostra que a artéria plantar interna não se estende até aquela altura, e, sim, um de seus ramos terminais, o superficial.

Para nós a artéria não ultrapassa, como tronco arterial, a interlinha tarso-metatarsiana. A êsse nível, depois de ter percorrido uma extensão de mais ou menos 10 cm, a artéria se termina, emitindo dois ramos que, pela situação que ocupam, têm sido designados de superficial e profundo. Seria, para nós, o primeiro dêstes ramos que, continuando a direção da artéria de que emerge, iria se anastomosar com a colateral interna do primeiro pedartículo.

TRAJETO

Da origem à terminação, a artéria plantar interna acompanha o músculo abdutor do primeiro dedo, situada em sua face profunda. Apenas, no momento em que se destaca da tibial posterior, a artéria é superficial. A êsse nível recobrem-na a pele, o tecido celular subcutâneo e o ligamento anular interno do tarso. A princípio, dirigindo-se para dentro e para diante, em busca da borda interna do pé, ao alcançá-la inflete-se para diante e, retilínea, vai até a sua terminação, na altura já assinalada. Sendo acompanhada em todo o seu trajeto pelo abdutor do primeiro dedo, êste músculo pode ser considerado como satélite da artéria.

RELAÇÕES

Sob o ponto de vista de suas relações, a plantar interna apresenta-as com músculos, tendões e nervos da loja interna do pé. Na origem situada no canal ósteo-aponevrótico do tarso, a artéria está colocada entre os tendões do tibial posterior, para a frente e flexores próprio e comum, para trás. Atingindo o abdutor do primeiro dedo, a artéria se coloca entre êste

BIBLIOTECA DA FACULDADE

músculo e o plano ósteo-ligamentoso da borda interna do tarso. O tendão do longo flexor acompanha a artéria, situado no seu lado externo. Mais para diante o vaso acola-se ao longo flexor próprio do primeiro dedo e, com êle vai até a sua terminação. Quanto às relações contraídas com os nervos plantares, não se limitam ao plantar interno e seus ramos. A bifurcação terminal do nervo tibial posterior se processando, habitualmente, pouco acima da da artéria homóloga, os seus dois ramos terminais contraem, ao menos na origem, relações íntimas com a plantar interna. Assim, o nervo plantar externo, ocupando o ângulo formado pela separação das artérias plantares, apresenta relações, evidentemente, com a plantar interna, estando situado para fora desta artéria. Esta disposição que encontramos em algumas de nossas preparações não é, entretanto, constante, o nervo se colocando precocemente para fora da plantar externa.

Quanto ao outro ramo terminal do tibial posterior, o nervo plantar interno, homólogo, no membro inferior, do nervo mediano, acompanha a artéria homônima situado, a princípio, no seu lado interno. Cruzando a artéria de dentro para fora, segue-a, com esta orientação, em todo o seu trajeto. Sendo, entretanto, a terminação do nervo mais precoce, é um de seus ramos terminais, e colateral plantar do primeiro dedo, que passa a acompanhar a artéria até que esta se resolva em seus ramos superficial e profundo.

DISTRIBUIÇÃO

No curso de seu trajeto a artéria emite ramos colaterais e ramos terminais.

Ramos colaterais — Tendo em vista o território a que se destinam os ramos que nascem durante o trajeto desta artéria, poderíamos dividí-los em superficiais, musculares, articulares, ósseos e anastomóticos.

Preferimos esta classificação à habitualmente empregada que divide os ramos colaterais em superiores, inferiores, internos e externos. Esta última divisão tem, para nós, a desvantagem de apresentar como interno um ramo que em outro caso possa ser considerado como superior. Esta hipótese pode ser verificada em face da variabilidade de orientação com que se apresentam os ramos colaterais da plantar interna. Pouco

calibrosos, estes ramos não têm designações especiais que os caracterizem. Não obstante, podem ser designados com o nome do território a que se destinam.

a — Ramos superficiais:

Destinados à pele e ao tecido celular subcutâneo que revestem a loja interna, estes finos ramos não apresentam características especiais. São excessivamente numerosos e cruzam o tecido celular subcutâneo em tôdas as direções. Em nenhuma de nossas observações vimo-los se disporem em arcada. A dissecção do tecido célulo-gorduroso mostra a multiplicidade dêstes ramos, formando um pontilhado semelhante à aspersão de uma substância corante.

b — Ramos musculares:

Estes ramos, destinando-se especialmente aos músculos da loja interna do pé, não se limitam a êles e, perfurando, por vezes, a lâmina sagital interna, atingem a loja média e nela se perdem. Vasos de pequeno calibre e reduzidos algumas vezes a simples arteríolas, os mais constantes se dirigem ao abdutor próprio do primeiro dedo, ao adutor oblíquo e ao curto flexor do mesmo dedo na loja interna. O curto flexor plantar na loja média, recebe alguns ramos provindos da plantar interna.

c — Ramos articulares:

Destinados à vascularização das articulações do tarso e tarso-metatarsianas.

d — Ramos ósseos:

Como as articulações, os ossos do tarso recebem vasos originados na plantar interna. Estes ramos, extremamente delgados, perdem-se no periósteo e penetram no osso pelos buracos existentes em suas superfícies não articulares.

e — Ramos anastomóticos:

A artéria plantar interna emite ramos colaterais que, dirigindo-se ora para dentro, ora para fora, terminam por se anastomosar com colaterais da dorsal do pé ou da plantar externa.

Um dêstes ramos, de regular calibre, se anastomosa com a maleolar interna (Obs. n.º 8).

Quanto às anastomoses entre os vasos plantares, verificamo-las com frequência. Entretanto, do lado da plantar interna é, mais que o próprio tronco, o seu ramo terminal profundo que emite anastomose para a plantar externa.

Ramos terminais — Pudemos observar, nas dez peças que preparamos, que a artéria plantar interna, chegada ao nível da interlinha tarso-metatarsiana, se bifurca, dando origem, assim, a dois ramos que, pela situação que ocupam, são comumente distinguidos em ramo superficial e ramo profundo. Todavia, não é essa a opinião de todos os autores, muito embora a grande maioria descreva essa forma de terminação da plantar interna. Assim, Rouvière prolonga a artéria até o primeiro dedo, onde se terminaria formando a sua colateral interna. Testut-Latarget descrevendo a plantar interna diz que, de acôrdo com o trabalho de Manno (1905), são quatro os ramos terminais da plantar interna: I, II, III e IV. Para êste último autor, estes ramos constituem as artérias plantares superficiais. Para Poirier é variável a maneira de terminação da artéria. Assim, segundo êste autor a plantar interna pode reforçar uma, duas, três e até a totalidade das interósseas. Haveria dest'arte, um sistema superficial subaponevrótico, formado pela plantar interna, homóloga da arcada palmar superficial.

Se, por um lado observamos, em grande percentagem, a terminação que indicamos acima, por outro (Obs. n.º 7) estivemos em face de um caso em que não havia a bifurcação terminal da artéria. Contrariamente, em outro caso (Obs. n.º 8), verificamos que a plantar interna, depois de emitir um ramo regularmente calibroso e um tronco de curto trajeto, êste por sua vez, embora mais delgado que o precedente, se resolvia nos dois ramos terminais comuns. É de se notar que as duas observações em foco foram tomadas em pés de um mesmo indivíduo.

a — Ramo terminal profundo:

Êste ramo é variável em seu trajeto e, dirigindo-se em certos casos (Obs. n.os 1, 2, 4 e 7) diretamente para fora, em outros (Obs. n.os 3, 5, 6, 9 e 10), acompanhando, a princípio,

a borda interna do pé, inflete-se para fora e, descrevendo uma curva de concavidade posterior, se termina como os anteriormente descritos. Nesta última hipótese a artéria contorna o tendão do longo flexor próprio do primeiro dedo. Qualquer que seja a sua apresentação, o ramo profundo emite uma série de arteríolas que se perdem nos músculos vizinhos, quadrado plantar, abdutor do primeiro dedo e curto flexor plantar. Não é raro observar-se alguns dêstes ramos anastomosarem-se com outros provindos da plantar externa.

Linhas atrás citamos as observações em que o ramo profundo, destacando-se do lado interno da plantar interna, descrevia uma curva de concavidade posterior. Em face de sua conformação e da anastomose com a plantar externa, teríamos uma segunda arcada plantar, muito embora não a comparemos com a arcada palmar superficial.

b — Ramo terminal superficial:

O ramo superficial da artéria plantar interna continua o trajeto primitivo dêste vaso e, afigura-se-nos ser esta a razão pela qual alguns autores prolongam a terminação da plantar interna até a altura da anastomose com a colateral interna do primeiro dedo. Logo após sua origem, êste ramo perde calibre rapidamente e, chegado à terminação, está reduzido à condição de simples arteríola. Acompanhando a borda interna do pé, acolado ao nervo colateral plantar do primeiro dedo, situa-se, o ramo superficial, entre os tendões do flexor próprio e abdutor do mesmo dedo. Quanto à forma de sua terminação, podemos deduzir de nossas observações que ela se processa em anastomose com a colateral interna do primeiro dedo. Em um único caso não existia esta anastomose (Obs. n.º 1), o ramo superficial constituindo, sem se anastomosar, o próprio ramo colateral interno do primeiro dedo.

Artéria plantar externa

Ramo externo da bifurcação terminal da tibial posterior, esta artéria tem, sob sua dependência, a vascularização da quase totalidade das lojas plantares média e externa.

ORIGEM

A origem da plantar externa é a mesma que já foi assinalada para a plantar interna, isto é, a artéria tibial posterior ao nível da borda inferior do ligamento anular interno do tarso. Sendo encontrada, em certos casos, de resto pouco frequentes, acima daquele ponto, vezes outras a artéria nasce abaixo da borda inferior daquele ligamento.

CALIBRE

Sob o ponto de vista de seu calibre, esta artéria distingue-se da plantar interna que, como vimos, raramente ultrapassa de 1,5 mm. Das mensurações que fizemos a êste propósito, resulta que encontramos a cifra média de 2,5 mm para calibre da plantar externa na altura de sua emergência na tibial posterior. Se, por um lado o calibre atingia apenas a 2 mm em algumas observações (Obs. n.os 3, 4, 6, 9 e 10), por outro, como no caso da obs. n.º 7, aquela cifra subia a 3,5 mm. Foi-nos dado observar diferença de calibre em pés de um mesmo indivíduo. É o caso das observações 7 e 8, em que encontramos ligeira predominância do pé direito sôbre o esquerdo.

TERMINAÇÃO

A propósito da terminação da plantar externa, somos forçados a manifestar, como no caso da plantar interna, a nossa discordância do que dizem os tratadistas clássicos sôbre a matéria. Assim, para a grande maioria dêstes autores, a plantar externa se terminaria ao nível do primeiro espaço intermetatarsiano.

Para nós, de acôrdo com o que pudemos observar, a plantar externa, longe de ir ao primeiro espaço intermetatarsiano, continuando a sua direção primitiva, longitudinal, aproxima-se da borda externa do pé e se termina formando, ao nível da extremidade proximal do 4.º metatarsiano, a colateral externa do dedo mínimo. Com a nossa interpretação, estamos seguros de que não fugimos às leis gerais da angiologia. Realmente, dizem-nos conhecimentos gerais que as artérias perdem calibre do centro para a periferia, isto é, à medida que se aproximam de seus pontos terminais. Ora, êste princípio, que é fundamental, não seria observado caso aceitássemos, sem discussão, a orientação generalizada. Examinando atentamente o vaso, vemos que, atingido o 4.º espaço intermetatarsiano, está reduzido a calibre mínimo e, daí ao primeiro espaço avoluma-se novamente para apresentar, ao nível do ponto indicado pelos tratadistas como sendo o da anastomose com o dorsal do pé, o calibre verificado em sua origem na tibial posterior. Nestas condições, se aceitássemos a descrição clássica apoiaríamos a negação daquela lei da angiologia, pois ela concebe uma artéria tornar-se mais calibrosa à medida que se aproxima de sua terminação.

Em dez pés que examinamos, apenas dois nos apresentaram a arcada plantar formada tipicamente a expensas da plantar externa. Nestes casos, representados pelas obs. n.os 1 e 2, da origem da plantar externa ao primeiro espaço intermetatarsiano, ponto indicado como terminal, a artéria perde calibre. Atingida a extremidade proximal do 5.º metatarsiano, o vaso troca de direção e, dirigindo-se transversalmente, alcança o primeiro espaço. Nos restantes oito pés, portanto em 80% dos casos examinados, inverte-se o aspecto da questão e, como se pode verificar nitidamente nas obs. n.os 9 e 10, as mais típicas que encontramos, do 4.º ao 1.º espaço, a artéria avoluma-se e, de precapilar a que estava reduzida, volta ao calibre com que encontramo-la na origem.

Das considerações acima, cremos poder concluir que a anastomose da plantar externa com a pediosa se processa nas proximidades do 4.º metatarsiano e não, como afirmam os tratadistas em geral, no primeiro espaço. Nestas condições, a arcada plantar receberia a sua maior contribuição da artéria dorsal do pé, e, em menor escala, contribuindo para a sua formação, a plantar externa.

TRAJETO

Da borda interna do pé, onde tem a sua origem, à borda externa, ponto de terminação, a plantar externa segue um trajeto oblíquo para diante e para fora, cruzando, em diagonal, a planta do pé. Depois de curto trajeto na loja interna, situação que ocupa, juntamente com a plantar interna, a artéria perfura a lâmina sagital interna e penetra, assim, na loja média. Percorre-a de trás para adiante, em longo trecho de seu trajeto e, finalmente, depois de receber a anastomose representada pela arcada plantar, atravessa a lâmina sagital externa, para, na loja externa, constituir a colateral externa do dedo mínimo, verdadeira terminação da artéria. Entretanto, nos casos em que a arcada plantar é constituída pela plantar externa (20%) o trajeto dêste vaso seria prolongado até o primeiro espaço intermetatarsiano. Teríamos, assim, a plantar externa dividida em duas porções, uma oblíqua e a outra transversal. Neste ponto estão de acôrdo os tratadistas, pois descrevendo quase sem discrepâncias a arcada como sendo formada pela plantar externa, dividem esta artéria nas duas porções acima mencionadas.

No curso de seu trajeto a artéria descreve uma linha tipicamente quebrada, constituída de segmentos que se sucedem, todos perfeitamente limitados pela emergência, na altura dos acotovelamentos separativos, de ramos colaterais da artéria. A disposição em linha curva, de concavidade interna não se nos afigura frequente, já que em quase tôdas as nossas observações, os segmentos que constituem a linha quebrada representada pelo trajeto da artéria, estavam presentes. Da origem à altura em que se destaca a interóssea do 4.º espaço, a plantar externa percorre uma extensão de 8 a 9 cm, havendo uma certa constância na proporção apresentada pelos seus segmentos constitutivos. Assim, do primeiro ao quarto, aumentam em extensão, chegando êste último a alcançar 42 mm de extensão (Obs. n.º 4). Adachi encontra cifras inferiores para os japoneses, comparando as que encontrou com médias fornecidas por Sperino a propósito da artéria plantar externa em italianos.

RELAÇÕES

Perfurando as duas lâminas sagitais plantares, a artéria plantar externa, fazendo trajeto pelas três lojas subentendidas

pelas lâminas em aprêço, contrai relações com elementos localizados naquelas lojas. Assim, na loja interna, próxima da origem, o nervo plantar externo, ramo terminal do tibial posterior, está situado entre as artérias plantares, no ângulo de separação formado por estes vasos. O músculo abdutor do primeiro dedo recobre a artéria, sendo necessário seccioná-lo para se pôr a descoberto o trajeto do feixe vásculo nervoso. O tendão do longo flexor dos dedos está para dentro da plantar externa.

Na loja média, onde a plantar externa percorre o seu maior trajeto, logo depois de atravessar a lâmina sagital interna, a artéria se coloca entre os músculos do curto flexor plantar e acessório do longo flexor ou carne quadrada de Sílvio. O nervo plantar externo, a princípio para dentro da artéria, cruza-a e vem se colocar no seu lado externo, situação que ocupará em todo o trajeto na loja média. O tendão do longo peroneiro lateral, atravessando a planta, de fora para dentro, põe-se em contacto com a plantar externa nas proximidades de sua terminação. Nessa altura, aproximando-se da borda externa do curto flexor plantar, o vaso a ultrapassa e se torna superficial, estando logo abaixo da aponevrose plantar. Esta situação não será mais abandonada até a emergência do seu ramo terminal, a colateral externa do dedo mínimo.

Quanto às relações apresentadas pela chamada porção transversal da plantar externa, a arcada plantar, estudamo-las separadamente em capítulo que se seguirá.

DISTRIBUIÇÃO

A artéria plantar externa emite uma série considerável de ramos que, de acôrdo com o ponto em que se destacam do vaso podem ser divididos em colaterais e terminais. A maior parte dêles se distribue aos elementos que constituem as lojas média e externa da planta, como músculos, ossos e articulações. Outros, em menor número, dirigem-se a territórios arteriais vizinhos e terminam com êles se anastomosando. Nestas condições asseguram o restabelecimento da circulação plantar, em caso de obstáculo no próprio tronco da plantar externa. Assim compreendidos, os colaterais podem ser divididos em nutritivos e anastomóticos. Entre estes últimos,

teremos oportunidade de citar as anastomoses artério-venosas, citadas por alguns tratadistas.

Ramos colaterais — Estes ramos, à semelhança do que aconteceu com a plantar interna, são numerosos e se destinam a diversos elementos da planta do pé. Ainda aquí encontraremos os ramos

superficiais
musculares
ósseos
articulares
anastomóticos.

BIBLIOTECA DA FACULDADE DE MEDICINA

a — Ramos superficiais:

Quase todos de pequeno calibre, pouco se distinguem dos já descritos com a plantar interna. Pela constância com que se apresenta e por ser mais calibroso, o ramo calcaneano merece consideração especial.

Nascendo milímetros adiante da bifurcação terminal da tibial posterior, o ramo calcaneano, algumas vezes duplo, determina a formação do primeiro cotovêlo que assinalamos na plantar externa, sua fonte de origem. Daí, dirigindo-se quase transversalmente para fora, cruza a face inferior do calcâneo, situado na espessura do tecido celular subscutâneo e, depois de emitir alguns finos ramos que se perdem na gordura ambiente, se termina em extremidade livre ou, mais raramente, se anastomosando com ramos das peroneiras.

Outro ramo superficial, destinado ao tecido celular subcutâneo, portanto, nasce da plantar externa na altura em que esta artéria cruza pelo tendão do longo peroneiro lateral. Dirigindo-se para fora e, apresentando-se com regular frequência, êste ramo, como aconteceu com o anterior, determina a formação de um cotovêlo, na plantar externa. Serve, assim, de limite entre os terceiro e quarto segmentos descritos anteriormente.

b — Ramos musculares:

Os músculos das lojas média e externa recebem a sua vascularização através de ramos de fino calibre provindos da plantar externa. Essa, portanto, é a origem dos vasos que se

destinam aos curto flexor e quadrado plantares, abdutor do quinto dedo, curto flexor do mesmo dedo e tendão do longo flexor comum. Entre estes ramos, apenas um, pelo calibre e frequência, merece citação. Trata-se do ramo do curto flexor plantar. Situado para a frente do ramo calcaneano e, como êle se dirigindo para fora, limita nitidamente os segundo e terceiro segmentos da plantar externa.

c — Ramos ósseos:

À maneira da plantar interna, a externa emite colaterais destinados aos ossos do tarso. Contrariamente ao que acontece com os ossos longos que recebem apenas uma artéria nutritiva, os ossos tarsianos deixam-se penetrar por uma multiplicidade de arteríolas que invadem as crivas existentes em suas faces não articulares.

d — Ramos articulares:

Dirigindo-se para cima, se perdem nas articulações do tarso e tarso-metatarsianas.

e — Ramos anastomóticos:

Como já tivemos oportunidade de citar, a plantar externa se anastomosa largamente com tôdas as outras rêdes arteriais do pé. As anastomoses interplantares são mais frequentes entre a plantar externa e os ramos terminais da interna. Vimos como o ramo profundo desta última artéria, depois de descrever uma curva de concavidade posterior, se terminava, não raras vezes, em anastomose com a plantar externa.

Os ramos que se dirigem para fora, ao nível da borda externa do pé terminam por se anastomosar com as peroneiras, com a maleolar externa e dorsal do tarso.

Finalmente, a própria plantar externa termina por se anastomosar com a pediosa. Esta anastomose que para muitos estaria situada ao nível do primeiro espaço intermetatarsiano, para nós, segundo a observação pessoal, localiza-se na altura da extremidade posterior do 4.º metatarsiano.

Testut, em seu tratado de anatomia, no capítulo que destina ao estudo da anatomia geral das artérias, examina a possível existência de anastomoses artério-venosas, com certa topografia de eleição para os vasos do pé. Fazendo o estudo crí-

tico destas anastomoses, cita os trabalhos de Suquet, Hoyer, Vulpian, Bourgeret e outros que se dedicaram à observação desta rêde direta de comunicação entre artérias e veias. Pôde mesmo, Tetut, injetando uma substância corante em artérias do pé, obter desenhos nítidos da rêde venosa dorsal.

Muito embora tenhamos tentado, por diversas vezes, não nos foi possível conseguir a repleção venosa através de injeções arteriais.

Ramo terminal — A terminação da artéria plantar externa varia de acôrdo com a constituição da arcada plantar. Nos casos em que a pediosa é a maior contribuinte da arcada (80%), a plantar se termina, anastomosando-se com a arcada ao nível do 4.º metatarsiano. Contrariamente, quando a plantar externa é a responsável pela formação da arcada (20%), a sua terminação se processa na altura do primeiro espaço intermetatarsiano e, nestas condições a arcada plantar seria o seu ramo terminal. Em outros casos, ainda, nos quais a contribuição da plantar externa para a formação da arcada é mínima, a artéria colateral externa do 5.º dedo, seguindo a direção primitiva da plantar externa, representa o seu ramo terminal.

BIBLIOTECA DA FACULDADE DE MEDICINA DE PORTO ALEGRE

Arcada plantar

Com êsse nome designa-se o trôco arterial que, atravessando a planta do pé de dentro para fora, dá origem, no curso de seu trajeto, às artérias destinadas à vascularização dos dedos.

Constituída na grande maioria dos casos, como pudemos observar, pela artéria pediosa, a arcada pode tirar a sua origem, se bem que em pequena percentagem, da artéria plantar externa.

Descrevendo a plantar externa, expusemos as razões pelas quais fazemos objeção à generalidade das descrições que dizem ser a arcada plantar formada pela artéria plantar externa. Não cairemos em recidiva, repetindo agora o que argumentamos linhas atrás.

Moffett Vann, de quem já nos referimos, explana o nosso ponto de vista com a observação de uma estatística bastante elevada e constante de 361 pés dissecados por estudantes das Universidades de Tulane e Wake Forest College School of Medicine. Nesta estatística estão incluídos 150 pés dissecados por Vann no Jefferson Medical College. Nas duas séries examinadas, a primeira constante de 211 pés e a segunda de 150, êste autor encontra as seguintes percentagens:

1.ª série

Arcada formada pela dorsal do pé	86,7%
Arcada formada pela plantar externa	10,4%

2.ª série

Arcada formada pela dorsal do pé	80,887%
Arcada formada pela plantar externa	15,235%

Como se pode verificar, a média que encontramos não se afasta da estabelecida pela estatística de Vann, pois em 80%

de nossos casos a arcada é formada pela pediosa e, nos restantes 20% pela plantar externa. Esta percentagem foi estabelecida de acôrdo com o exame de 10 pés de adultos nos quais injetamos gelatina corada pelo carmim, através da artéria plantar. Entretanto, nas arteriografias, feitas em pés de fetos, a percentagem já não é a mesma. Em 8 pés, pode-se verificar a formação da arcada pela plantar externa e pela pediosa na mesma proporção: 4 e 4. Nestas condições teríamos uma média de 50% para cada uma das apresentações possíveis.

Nem sempre a designação de arcada corresponde à conformação da artéria. Em certos casos ela se apresenta constituída por duas porções, uma transversal e outra oblíqua, a primeira indo do primeiro espaço à altura da origem da interóssea do terceiro espaço, e, a segunda, daí até a anastomose com a plantar externa que, nestes casos, se localiza nas proximidades do 4.º metatarsiano, em sua extremidade posterior.

CALIBRE

Tomamos o calibre da arcada plantar ao nível dos primeiro e quarto espaços intermetatarsianos. No primeiro espaço, sem que notássemos diminuição do calibre da arcada, em relação ao da pediosa, a média verificada foi de 2 mm, muito embora tenhamos encontrado, em uma de nossas observações (Obs. n.º 6), com 3 mm de calibre. Contrariamente, em outros casos não atinge a 2 mm. Na altura do 4.º espaço é quase impossível estimar-se o calibre do vaso, pois chega a se reduzir (Obs. n.ºs 9 e 10) a arteríola. A cifra máxima que conseguimos tomar, não chegava a atingir 1,5 mm.

EXTENSÃO

A arcada plantar percorre um trajeto de mais ou menos 45 mm, distribuídos da seguinte forma: 20 mm para a primeira porção e 25 mm para a segunda.

TRAJETO E RELAÇÕES

A arcada plantar está profundamente situada, na origem, entre os músculos interósseos plantares e o feixe interno do curto flexor do primeiro dedo. Dirigindo-se transversalmente

para fora, cruza a face profunda do adutor oblíquo. À medida que se aproxima da plantar externa, torna-se mais superficial e, ao nível da anastomose está aplicada à face profunda da aponevrose plantar. O ramo profundo do nervo plantar externo está situado para trás da artéria, fazendo trajeto paralelo e separado apenas por alguns milímetros de intervalo.

DISTRIBUIÇÃO

No decurso de seu trajeto, a arcada plantar emite uma série de ramos que se destinam, seja aos pedartículos, seja a anastomoses com a dorsal do pé.

Os primeiros constituem as artérias interósseas dos espaços intermetatarsianos. São designadas de acôrdo com o espaço que percorrem. Assim, temos a interóssea do primeiro, segundo, terceiro e quarto espaços. Fazendo trajeto entre os músculos interósseos plantares, situados para cima e, os curto extensor e abdutor do primeiro dedo, para baixo, estes vasos aproximam-se das primeiras falanges e, ao nível de suas extremidades posteriores, se bifurcam, constituindo, desta forma, as artérias digitais. Observamos que nem sempre as interósseas percorrem o espaço correspondente. Nestes casos (Obs. n.os 3 e 4) as artérias atravessam o espaço interósseo, dirigindo-se obliquamente de dentro para fora e se comportando, na terminação, da forma habitual.

As artérias digitais, originadas na interóssea, designam-se, de acôrdo com a situação que ocupam no dedo, de colaterais interna e externa. Já referimos a possibilidade da colateral externa do dedo mínimo ser formada pela terminação da plantar externa. Da mesma forma, a plantar interna pode constituir a colateral interna do dedo grande.

Quanto aos ramos que destinam as anastomoses com a pediosa, perfuram os espaços intermetatarsianos e, em razão dêste fato, são designadas de artérias perfurantes. O primeiro grupo, em número de quatro, se destaca da arcada ao mesmo nível das interósseas e, constitue as perfurantes posteriores. O segundo grupo, nem sempre presente, quando existe se destaca da interóssea ao nível da bifurcação desta em colaterais dos dedos.

FACULDADE DE MEDICINA DE PORTO ALEGRE • BIBLIOTECA

Circulação arterial plantar e palmar

Paralelo anatômico

A constituição anatômica dos membros superior e inferior nos mostra a analogia total existente entre um e outro. Desde as peças esqueléticas até o revestimento cutâneo, tôdas as formações de um membro encontram, no outro a sua homóloga, apresentando, por vezes, a mais perfeita semelhança. E' assim que, examinando os ossos do carpo, vemo-los formarem oito peças esqueléticas independentes. Transportando-nos ao tarso, verificamos que aí não passam de sete os ossos que o constituem. Entretanto, o *os trigonum tarsi* que Bardeleben identificou e, entre nós, M. M. Pereira Lima descreveu com riqueza de detalhes, em tese inaugural de São Paulo, representa o oitavo osso tarsiano, normal em certos representantes da série animal e não desenvolvido no homem.

O arcabouço esquelético apresentando tais analogias e, acentuando-se, estas, no que se relaciona com os movimentos das alavancas, ósseas, o aparelho muscular do pé reproduz, em suas linhas gerais, o da mão. Os grupos principais, representados pelos flexores e extensores, estão presentes nos dois membros, o mesmo acontecendo com os abdutores, adutores, etc.

O estudo comparativo da distribuição nervosa realça a semelhança existente entre um membro e outro. O mediano e o cubital, seguindo o plano de flexão do antebraço, encarregam-se da inervação palmar e, no membro inferior, têm os seus homólogos representados nos nervos plantares. O radial e o músculo cutâneo encarregam-se de levar o estímulo nervoso ao plano dorsal da mão e pé, respectivamente.

Quanto à árvore arterial, apresenta as maiores analogias e cada artéria encontrada no membro superior tem a sua homóloga no inferior. Para que possamos estabelecer esta homologia, verifiquemos o comportamento dos vasos desde os primeiros segmentos de cada membro. A artéria umeral, ao nível da dobra do cotovelo, se bifurca e, consequentemente,

se formam as artérias radial e cubital. Estes dois vasos, seguindo o plano ventral do antebraço, fazem trajeto paralelo até chegarem ao punho. Por sua vez a poplítea, homóloga da umeral no membro inferior, ultrapassado o plano de flexão do joelho, se termina dando origem à tibial anterior e ao tronco tíbio-peroneiro. A radial atingindo o carpo, contorna a sua borda interna, tornado-se dorsal e, chegando ao primeiro espaço interósseo do metacarpo, perfura-o para se terminar na região palmar. A sua homóloga tibial anterior, vai ao tarso, faz trajeto por êste segmento, apenas, trocando de nome e, como pediosa ou dorsal do pé, atinge o primeiro espaço intermetatarsiano, perfura-o e se torna plantar, região em que a reencontraremos. Portanto, a tibial anterior representa para o membro inferior o que a radial é para o superior.

Examinemos, agora, o tronco tíbio-peroneiro e a cubital. Esta última artéria, pouco abaixo de sua origem, dá nascimento a um tronco arterial, o das interósseas, e, continuando o seu trajeto, se dirige para o carpo a cujo nível inicia a formação da arcada palmar superficial que será completada com o contingente vindo pela rádio-palmar.

Por sua vez, o tronco tíbio-peroneiro, imitando a cubital, dá origem à artéria peroneira que, no membro inferior, é a homóloga do tronco das interósseas cubitais. O outro ramo que se destaca do tronco tíbio-peroneiro é a artéria tibial posterior. Esta artéria que, no membro inferior, representa a cubital, chegando ao tarso, se bifurca para constituir as artérias plantares, das quais a externa é a mais volumosa. A tibial posterior sendo equivalente à cubital, a plantar externa representaria, no pé, o que para a mão é a terminação da cubital: a arcada palmar superficial.

Voltando, agora, à pediosa, vimos que ao nível do primeiro espaço intermetatarsiano, perfura-o e se torna plantar.

Pois bem, o que acontece com a radial? — Depois de perfurar o primeiro espaço, constitue a arcada palmar profunda.

Por sua vez, a pediosa constituirá a arcada plantar, homóloga no pé da palmar profunda.

Como se vê, o paralelo anatômico, estabelecido entre as artérias dos membros superior e inferior, reforça a nossa opinião de que a arcada plantar é formada pela artéria pediosa. Como se não bastasse a evidência da disposição anatômica, a homologia dos membros esclarece o assunto, colocando-o em seu verdadeiro lugar.

FACULDADE DE MEDICINA

Material e métodos

Êste trabalho foi executado no Instituto Anatômico Sarmento Leite da Faculdade de Medicina.

O material de que lançamos mão, para a sua feitura, consistiu no aproveitamento de 18 pés, dos quais 10 pertenciam a indivíduos adultos e, 8, a fetos.

De acôrdo com a classificação etnológica, o material observado pertencia a indivíduos:

brancos	14 pés
mistos	4 "
Total	18

Não obstante aproveitarmos os dois pés de um mesmo indivíduo, as nossas arteriografias, em número de oito, pertencem a cinco fetos, pois em dois dêles não obtivemos desenho arterial, um no pé direito e, outro, no esquerdo.

Quanto ao sexo, o material estava distribuído da seguinte maneira:

indivíduos adultos ..	masculinos	8 pés
	femininos	2 "
fetos	masculinos	5 pés
	femininos	3 "

Os métodos de estudo que usamos constaram da repleção vascular com massa gelatinosa corada pelo carmim, quando se tratava de pés de adultos e, da arteriografia, que reservamos para o estudo das artérias plantares em pés de fetos.

O primeiro era facilmente objetivado com o emprêgo de uma boa massa que, introduzida por um tronco arterial, penetrava sem maior dificuldade, até as mais finas ramificações. Preferencialmente fazíamos a injeção corante através da tibial posterior. Para isso, bastava pormos a artéria a

descoberta, na face posterior da perna, têrço médio e, como se tratava, em geral de material submetido à formalização, aquecíamos, previamente, tôda a região que desejávamos fôsse penetrada pela substância corante, também injetada a quente.

O segundo método, representado na arteriografia, embora de mais difícil consecução, é quase indispensável no estudo da árvore arterial, tal é a exatidão de seus ensinamentos.

Agradecemos à gentileza de um colega o termos conseguido algumas ampôlas de thorotrast, o que nos permitiu obter bons desenhos das artérias da planta. Êste meio de contraste, além de tornar o vaso melhor visualizado, não apresenta o inconveniente da difusibilidade, o que não aconteceria com o iodureto.

OBSERVAÇÕES

BIBLIOTECA DA ESCOLA DE MEDICINA DE PORTO

Obs. n.º 1 — Pé esquerdo

L. L. — Masc. — Branco — 35 anos — do Estado.
Guia n.º 217692.

A tibial posterior se bifurca ao nível da borda inferior do ligamento anular interno do tarso.

Plantar interna:

Calibre, na origem; 1,5 mm.

Acompanha a borda interna do pé, situada na face profunda do adutor do primeiro dedo. O nervo plantar interno está colocado para dentro e para adiante da artéria, enquanto que o tendão do longo flexor próprio acompanha o vaso pelo seu lado externo.

A bifurcação terminal da plantar interna não atinge a interlinha tarso-metatarsiana, pois àquele nível, os ramos profundos e superficial já se constituíram. O ramo profundo, destacando-se da artéria, se dirige para fora e para a frente, penetra na loja média e se perde na espessura do quadrado plantar. Quanto ao ramo superficial, continuando a direção primitiva da artéria, acompanha a borda interna do pé até a altura da articulação metatarso-falangeana do primeiro dedo. Neste caso, a anastomose do ramo superficial com a colateral interna do primeiro dedo, não existia. A terminação daquele ramo se fazia em extremidade livre, antes de atingir a falange.

Plantar externa:

Calibre, na origem: 2,5 mm.

Esta artéria, apresentando no curso de seu trajeto, uma série de acotovelamentos, pode ser dividida em quatro segmentos, limitados pelos cotovelos acima citados. O primeiro segmento, com 10 mm de extensão, vai da origem à emergência do ramo calcaneano; os seguintes, apresentam-se com 22 mm, 25 mm e 35 mm respectivamente, o último se terminando ao nível em que se destaca, da própria artéria, a interóssea plantar do 4.º espaço. Nessa altura, a plantar externa muda de direção, torna-se transversal e, se anastomosando com a pediosa, contribue para a formação da arcada plantar. Penetrando na loja média a artéria se coloca entre o curto flexor e o quadrado plantares. O nervo plantar externo acompanha o vaso em todo o seu trajeto, sendo o seu ramo profundo o que segue o trajeto da arcada, situado para trás.

Arcada plantar:

A direção da arcada não é precisamente transversal, pois cruzando pela extremidade proximal do 4.º metatarsiano, na altura do 2.º está a 10 mm para adiante da interlinha articular. A anastomose com a pediosa é difícil de ser precisada, pois a arcada apresenta o mesmo calibre que esta última artéria.

No curso de seu trajeto, entre os interósseos plantares e os abdutor oblíquo e curto flexor, a arcada emite as artérias interósseas, em número de 4. Estes vasos, percorrendo os espaços correspondentes, constituem, na terminação, as artérias digitais. No mesmo ponto em que se destacam as interósseas, porém dirigindo-se para cima, têm origem as perfurantes posteriores, também em número de 4.

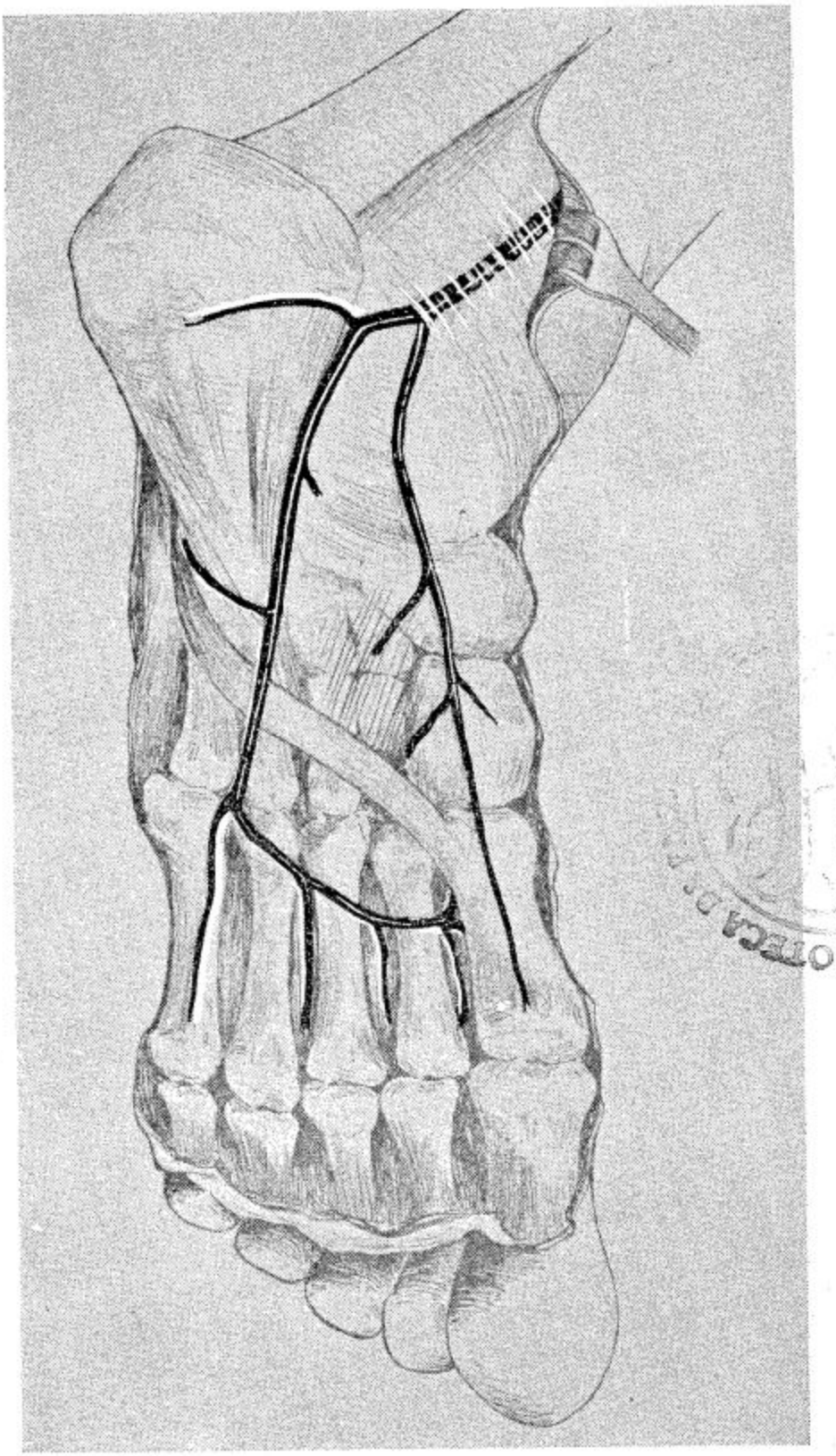

Fig. 1 — Preparação relativa à obs. n.º 1. Verifica-se que a arcada plantar é constituída pela anastomóse da plantar externa com a pediosa. Neste caso o ramo superficial da plantar interna não se anastomosa com a colateral interna do primeiro dedo.

Obs. n.º 2 — Pé direito

Mesmo indivíduo da obs. precedente.

Bifurcação terminal da tibial posterior ao nível da borda inferior do ligamento anular interno do tarso.

Plantar interna:

Calibre: 1,5 mm.

O trajeto dêste vaso não apresenta diferença do do caso precedente, o mesmo acontecendo com a sua forma de terminação. Enquanto, porém, que o ramo profundo, destacando-se da artéria, dirige-se para fora, se aproximando do tendão do longo peroneiro lateral, e nisto não se distinguindo do caso precedente, o ramo superficial, acompanhando a borda interna do pé, ultrapassa o ponto de terminação verificado para a obs. n.º 1. Assim, antes de atingir a articulação metatarso-falangeana do primeiro dedo, êste ramo se anastomosa com outro provindo da interóssea do primeiro espaço, a colateral interna do dedo grande e, dessa forma se termina.

Plantar externa:

Calibre: 3 mm.

A linha quebrada descrita pela artéria é perfeitamente verificável nesta observação. O quarto segmento não tem mais de 2 mm de calibre. O seu trajeto na loja média é entre os músculos curto flexor plantar e acessório do longo flexor. A distribuição da plantar externa se faz aos músculos, articulações e ossos do tarso, bem como ao tecido celular subcutâneo. O ramo calcaneano é de regular calibre, o mesmo acontecendo com o ramo que se destina ao curto flexor plantar.

Arcada plantar:

Aparenta ser constituída pela plantar externa, pois esta continua perdendo calibre à medida que se aproxima do primeiro espaço e, nessa altura, tem apenas 1 mm de calibre. Dirigindo-se de fora para dentro a arcada, a princípio obliquamente orientada para dentro e para diante, ao nível do segundo espaço se torna transversal. Nesta observação, a colateral interna do dedo mínimo nascia isoladamente do ângulo formado pelas duas porções da plantar externa, oblíqua e transversal, ao passo que a colateral interna do primeiro dedo resultava da anastomose do ramo superficial da plantar interna com outro destacado da primeira interóssea.

Os ramos perfurantes posteriores, em número de quatro, correspondiam a cada espaço interósseo.

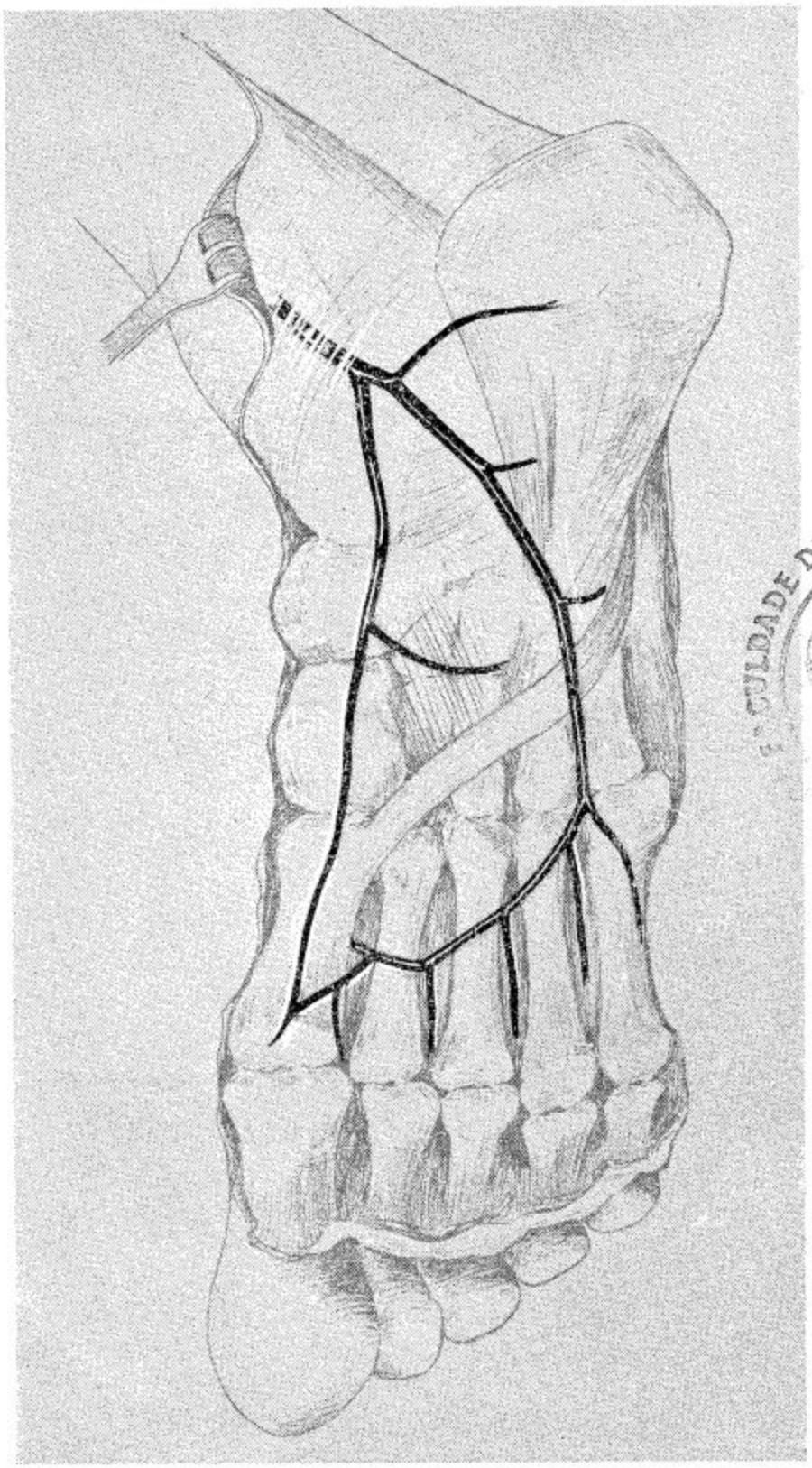

Fig. 2 — Mesmo tipo de arcada plantar da obs. precedente, entretanto, está presente a anastomose do ramo superficial da plantar interna com a colateral interna do primeiro dedo.

Obs. n.º 3 — Pé esquerdo

O. M. O. — Masc. — Mista — 23 anos — do Estado.
Guia n.º 217661.

A tibial posterior que, ao nível de sua terminação tem 2,5 mm de calibre, se bifurca na altura da borda inferior do ligamento anular interno do tarso.

Plantar externa:

Calibre: 2 mm.
O trajeto e a distribuição dos ramos colaterais não apresenta detalhe digno de registo. Entretanto, a terminação da plantar externa, nesta observação, já não é igual às que foram verificadas nos casos precedentes. Assim, perdendo calibre rapidamente, quando atinge a extremidade posterior do quinto metatarsiano, está reduzida a menos de 1 mm. Nesse ponto que se nos afigura o terminal da plantar externa, se destaca a colateral externa do dedo mínimo.

Arcada plantar:

Acotovelando-se no 3.º espaço intermetatarsiano, apresenta dois segmentos. É tipicamente formada pela pediosa. O seu primeiro segmento, de direção transversal e indo do 1.º ao 3.º espaço, apresenta 2 mm de calibre, enquanto que o segundo, obliquamente dirigido para fora e para trás, não chega a ter 1 mm de calibre. Desperta a atenção o comportamento das interósseas, pois dirigindo-se obliquamente para fora e para diante, não percorrem os espaços correspondentes. A interóssea do primeiro espaço tem um trajeto muito curto e, milímetros após sua emergência, dá um ramo para a anastomose com o superficial da plantar interna, e, outro que constitue a colateral externa do dedo grande. Perfurantes normais.

Plantar interna:

Calibre: 2 mm.
O trajeto desta artéria, bem como suas relações e distribuição, em nada se distingue do que foi registado na observação precedente. O ramo profundo, como o faz normalmente, destaca-se da artéria e se dirige para fora. Penetrando na loja média, distribue-se nos planos profundos desta loja. Contrariamente, o ramo superficial, seguindo o trajeto da artéria, se prolonga até a primeira falange do dedo grande e, ao nível de sua extremidade posterior, anastomosa-se com um ramo destacado diretamente da arcada plantar, constituem a colateral interna do primeiro dedo.

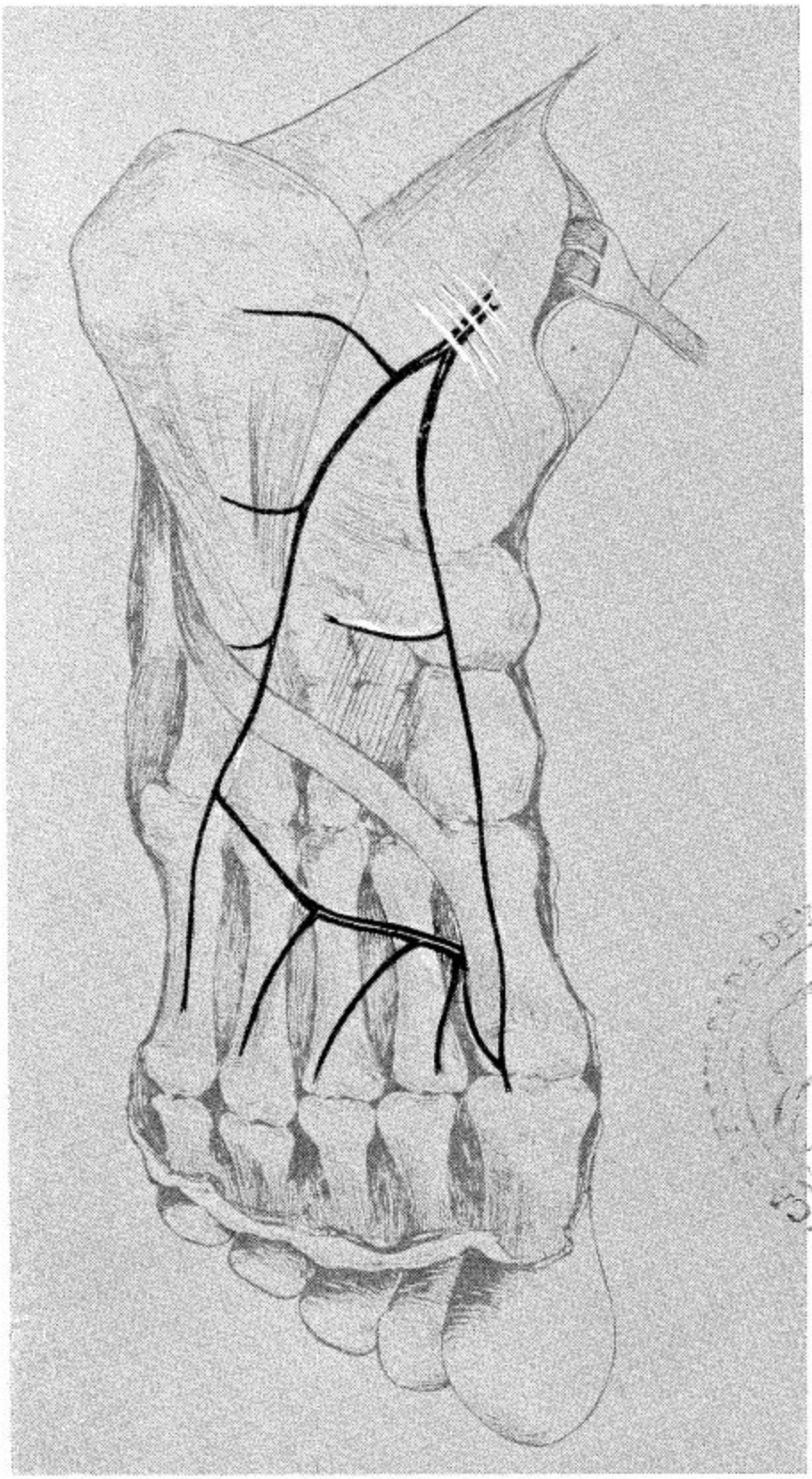

Fig. 3 — Note-se a constituição da arcada plantar pela pedíosa. As interósseas plantares não fazem trajeto pelos espaços correspondentes.

BIBLIOTECA

Obs. n.º 4 — Pé direito

Mesmo indivíduo da obs. precedente.

Plantar externa:

Calibre: 2 mm.

A artéria plantar externa que nenhuma modificação, no trajeto e relações, apresenta, se caracteriza, entretanto, porque perde calibre rapidamente e, ao nível da anastomose com a arcada, não chega a atingir 1 mm de calibre. Ainda aqui pode-se verificar o aspecto de linha quebrada formada pelo trajeto da artéria. Os ângulos formados pelo afastamento de colaterais que se dirigem para fora, determinam a formação de quatro segmentos que apresentam as seguintes dimensões: Primeiro — 11 mm. Segundo — 14 mm. Terceiro — 20 mm. Quarto — 42 mm. O nervo plantar externo acompanha a artéria em todo o seu trajeto.

Arcada plantar:

Tipicamente formada pela pediosa: com 2 mm de calibre ao nível do primeiro espaço, se reduz a menos de 1 mm na altura da emergência da 4.ª interóssea. A princípio transversal para fora, do terceiro espaço à anastomose com a plantar externa é oblíqua para fora e para trás. As interósseas, como na observação anterior, não acompanham o espaço interósseo correspondente e se dirigem obliquamente para fora e para diante, formando as colaterais ao nível das articulações metatarso-falangeanas. As artérias perfurantes posteriores, em número de quatro, se dirigem para cima e, perfurando o espaço intermetatarsiano correspondente, atingem o dorso do pé.

Plantar interna:

Calibre: 2 mm.

Trajeto e relações habituais. Ramificação terminal constituindo ramo profundo e superficial presente. Neste caso, o ramo profundo dirige-se, a princípio, para dentro e para diante, contrariamente ao que aconteceu nas observações anteriores. Depois de curto trajeto, o ramo se contorna para fora, cruza por cima do tendão do longo flexor próprio do primeiro dedo e, finalmente, se termina como de costume, nos planos profundos da loja média. Nesta observação pudemos verificar uma anastomose existente entre a terminação do ramo profundo e um pequeno ramo originado na plantar externa.

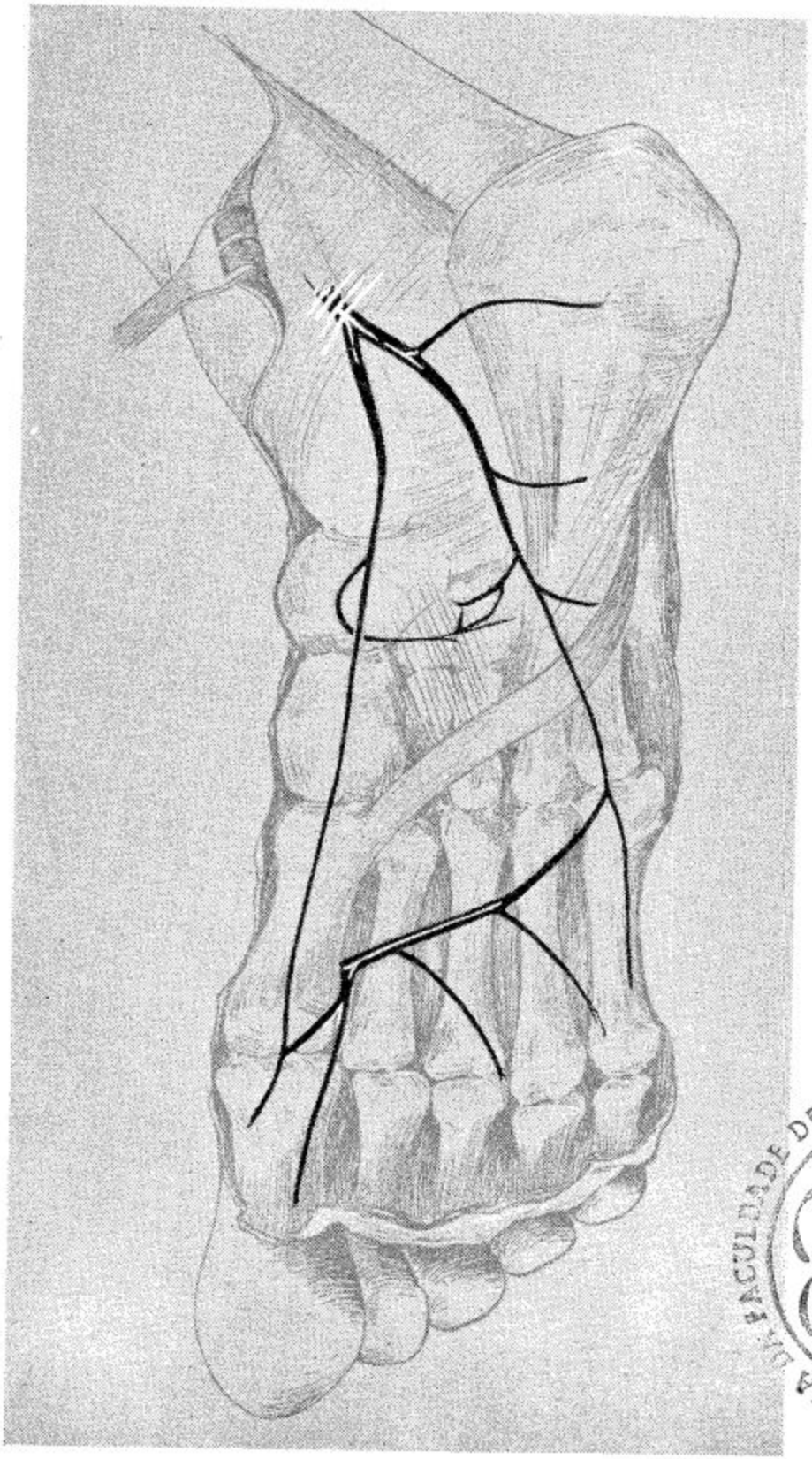

Fig. 4 — A anastomose do ramo profundo da plantar interna com um ramo da pl. externa, dispondo-se em arcada, recorda a arcada palmar superficial.

FACULDADE DE MEDICINA DE PORTO ALEGRE • BIBLIOTECA

Obs. n.º 5 — Pé direito

A. J. P. — Masc. — Branco — 26 anos — do Estado.
Guia n.º 217772.

A bifurcação terminal da tibial posterior localiza-se alguns milímetros abaixo da borda inferior do ligamento anular interno do tarso. O ramo calcaneano tem a sua origem diretamente na tibial posterior.

Plantar interna:

Calibre: 1,5 mm.
Acompanhada pelo nervo plantar interno, a artéria faz trajeto recoberta pelos feixes do adutor do primeiro dedo. A bifurcação terminal que se processa como nos casos anteriores, forma os ramos superficial e profundo. O superficial, mais calibroso, segue a borda interna do pé, para dentro do tendão do longo flexor próprio e, pouco adiante da articulação metatarso-falangeana do primeiro dedo, se anastomosa com um ramo da interóssea do primeiro espaço, a colateral interna do dedo grande. O ramo profundo, contorna o tendão do longo flexor próprio e descrevendo uma curva de concavidade póstero-externa, se termina como de costume.

Plantar externa:

Calibre: 2,5 mm.
Para fora da plantar interna, forma com esta última um ângulo agudo ocupado pelo nervo plantar externo. Esta observação apresenta-nos uma plantar externa sinuosa, sem a segmentação característica e, emitindo ramos colaterais de calibre bastante reduzido. Na loja média acola-se à lâmina sagital externa e a acompanha em sentido póstero-anterior até sua terminação. A extensão percorrida da origem até a emergência da interóssea do 4.º espaço, é de 87 mm. Nesta altura se reduz a 1,5 mm de calibre. Nota-se que, a terminação da artéria, constituindo habitualmente a colateral externa do dedo mínimo, forma, aquí, a interóssea do 4.º espaço.

Arcada plantar:

É nítida a sua formação pela pediosa. Ao nível do primeiro espaço apresenta 2 mm de calibre e é quase capilar na altura da extremidade posterior do 4.º metatarsiano. As interósseas fazem trajeto pelos espaços correspondentes. A primeira, de trajeto muito curto, contrastando com a quarta, se anastomosa, através de sua colateral interna, com o ramo superficial da plantar interna.

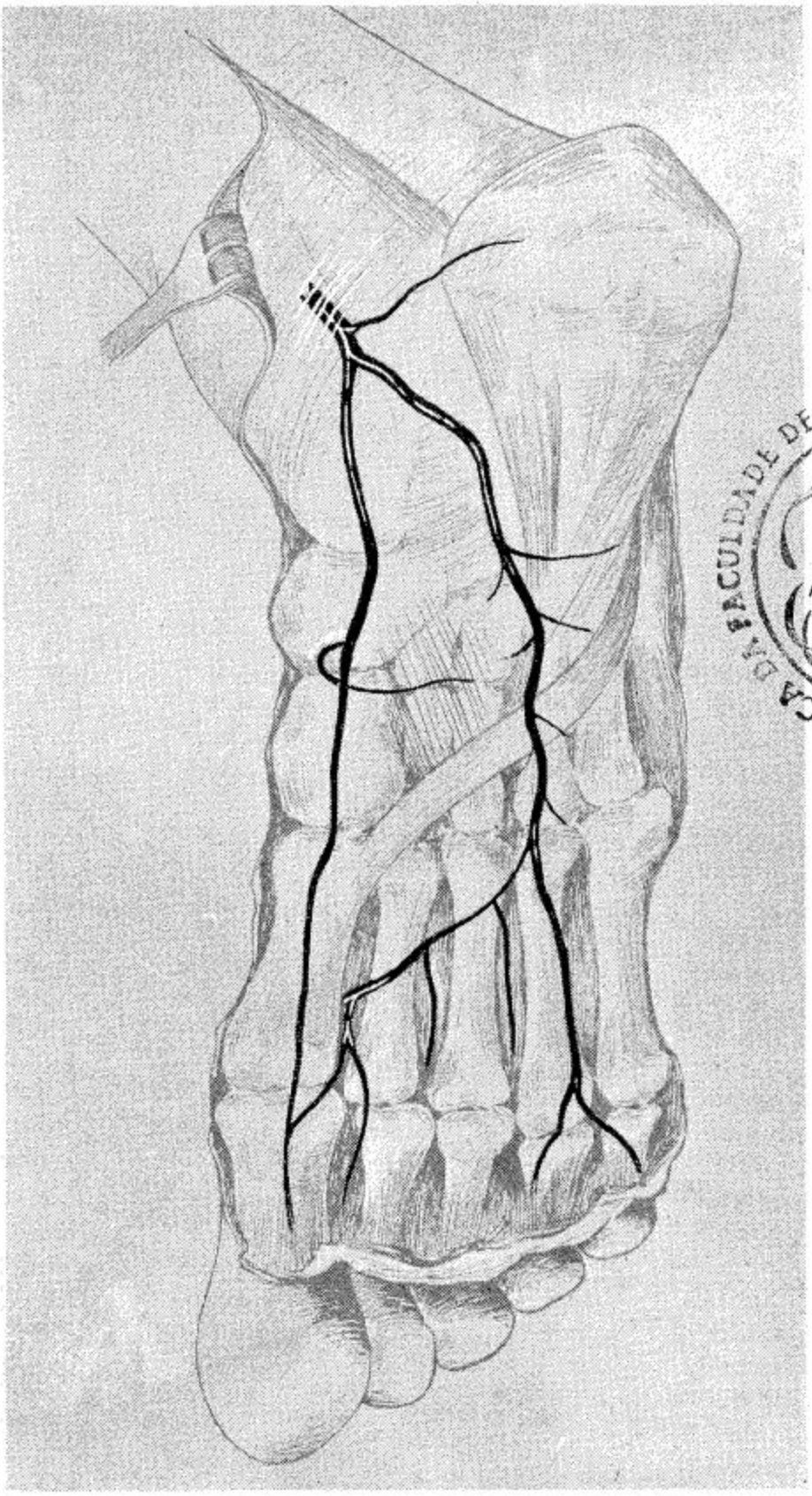

BIBLIOTECA DA FACULDADE DE MEDICINA DE PORTO ALEGRE

Fig. 5 — A plantar externa é sinuosa. O ramo calcaneano tem origem na tibial posterior. A arcada plantar é nitidamente constituída pela pediosa.

Obs. n.º 6 — Pé esquerdo

Mesmo indivíduo da observação precedente.

Tibial posterior se bifurca na altura da borda inferior do ligamento anular interno do tarso.

Plantar interna:

Calibre: 1,5 mm.

Esta artéria reproduz exatamente a estudada na observação precedente. Seu trajeto, relações e distribuição são idênticos. O ramo profundo se comporta descrevendo curva de concavidade posterior e externa. O ramo terminal superficial é anastomosado com a colateral interna do primeiro dedo.

Plantar externa:

Calibre: 2 mm.

Dirigindo-se para fora, entre o curto flexor e o quadrado plantar, acola-se à lâmina sagital externa e assim vai até a terminação, altura em que não chega a ter 1 mm de calibre.

Arcada plantar:

Formada pela pediosa, apresentando 3 mm de calibre ao nível do primeiro espaço. Alcança a plantar externa a 14 mm para diante da interlinha articular tarso-metatarsiana do 4.º dedo. Neste caso a interóssea do 4.º espaço parece ser a continuação da plantar externa. Os ramos perfurantes estavam presentes, destacando-se da arcada ao mesmo nível das interósseas, porém se dirigindo para cima.

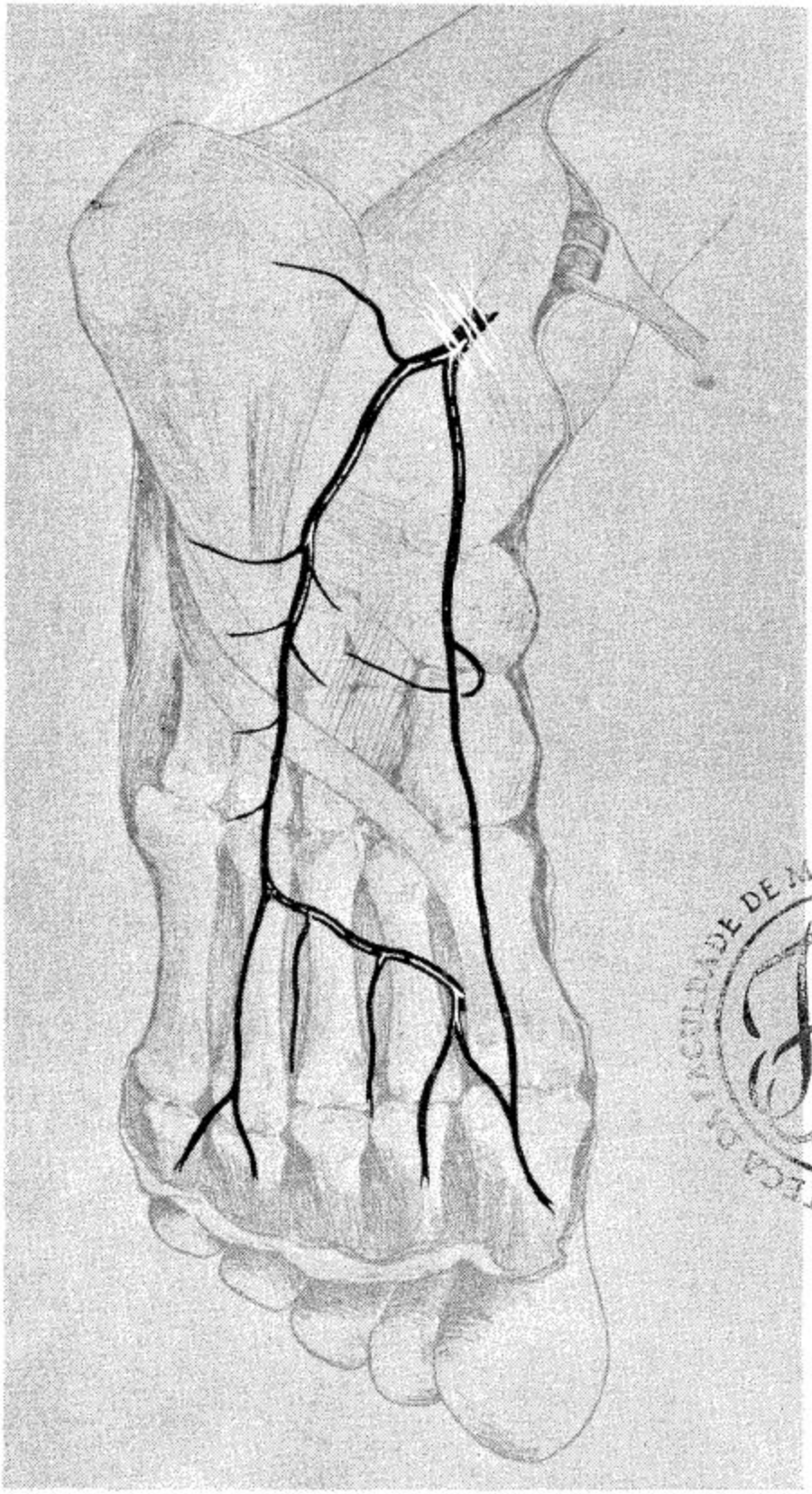

FACULDADE DE MEDICINA DE PORTO ALEGRE • BIBLIOTECA

Fig. 6 — A interóssea do 1.º espaço é muito curta, enquanto que as outras, mais longas, neste caso, fazem trajeto pelos espaços interósseos.

Obs. n.º 7 — Pé direito

J. P. — Masc. — Branco — 51 anos — do Estado.

Guia n.º 217693.

A bifurcação da tibial posterior está precisamente na borda inferior do ligamento anular interno do tarso.

Plantar interna:

Calibre: 2 mm.

O ramo profundo se destaca precocemente da artéria. Dirigindo-se, a princípio, para dentro, para o dorso do pé, posteriormente contorna o tendão do longo flexor próprio, e, orientado para fora e para diante, se perde, ainda na loja interna, nos ossos e articulações vizinhas. O ramo superficial, acompanhando a borda interna do pé, se termina, como em observações precedentes, em anastomose com a colateral interna do primeiro dedo.

Plantar externa:

Calibre: 3,5 mm.

Nesta observação não verificamos a regularidade existente em outras relativa à emergência de certos ramos colaterais. Como consequência não se encontram aqui os cotovelos limitantes dos segmentos descritos posteriormente. A artéria calcaneana, regularmente calibrosa e longa, se destaca da plantar externa a apenas 3 mm de sua origem. Na altura do cruzamento pelo tendão do longo peroneiro lateral, a artéria está reduzida de calibre, não chegando a atingir, pouco abaixo, a 1,5 mm. Até a quarta articulação tarso-metatarsiana, a artéria percorre um trajeto de 77 mm. Quanto às relações que apresenta, em nada se distinguem de outras observações.

Arcada plantar:

A contribuição da pediosa para sua constituição é predominante. Assim, com 2,5 mm de calibre no primeiro espaço, tem, escassos, 1,5 mm no quarto. Os ramos perfurantes posteriores, em número de quatro, estão presentes. As interósseas plantares se destacam da artéria e, acompanhando os espaços interósseos, terminam por se bifurcarem nas colaterais dos dedos.

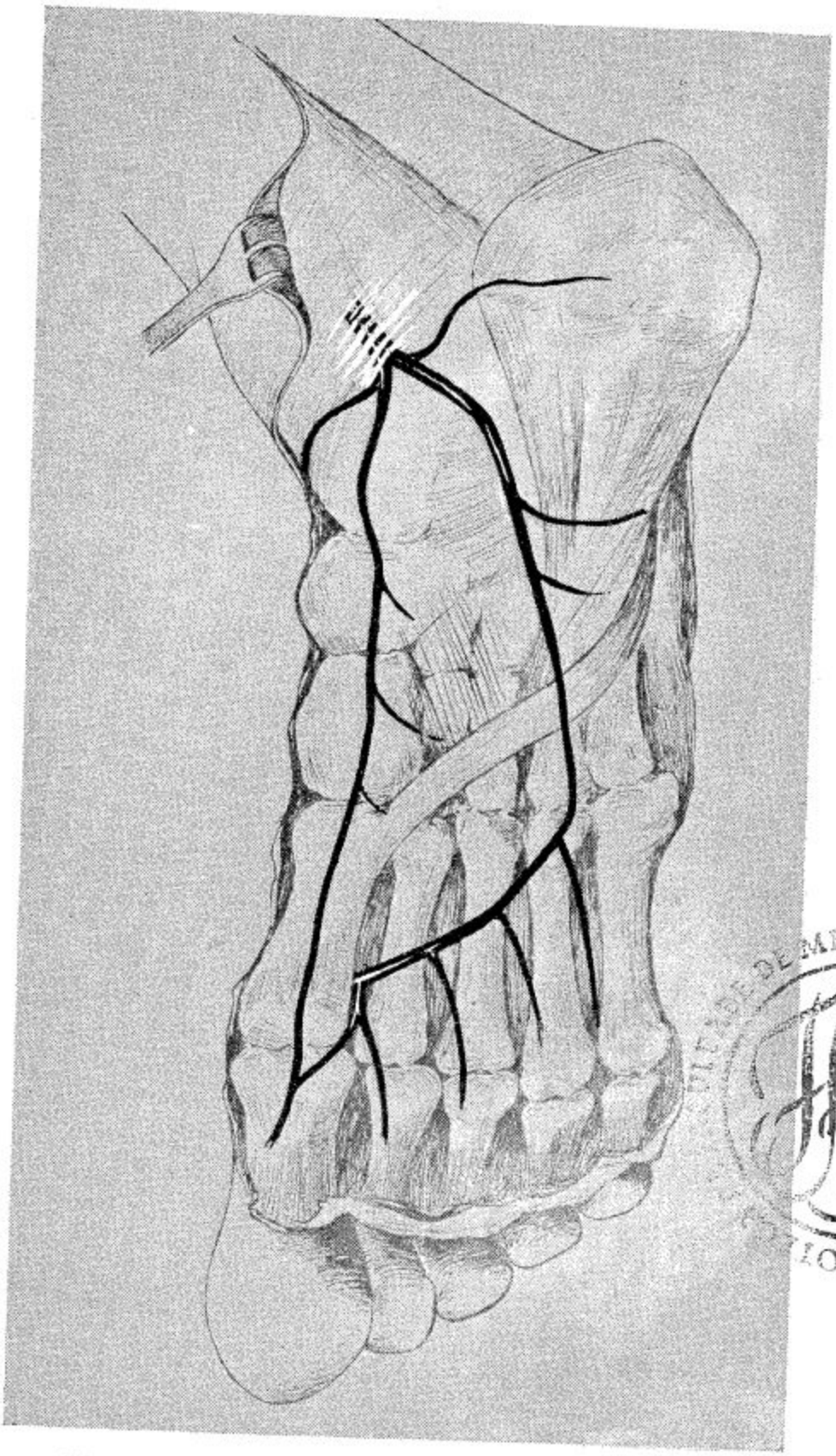

Fig. 7 — A bifurcação terminal da plantar interna é precoce, o seu ramo profundo aparentando se dirigir para o dorso do pé. Arcada constituída pela pediosa.

FACULDADE DE MEDICINA DE MARÍLIA • BIBLIOTECA

Obs. n.º 8 — Pé esquerdo

Mesmo indivíduo da observação precedente.

A tibial posterior se termina, por bifurcação, ao nível da borda inferior do ligamento anular interno do tarso.

Plantar externa:

Calibre: 1,5 mm.

Nesta observação verificamos que o tronco da plantar interna está consideravelmente diminuído de extensão, pois apenas a alguns milímetros de sua origem se bifurca em dois ramos. O interno se dirige para o dorso do pé e se anastomosa com a maleolar interna. O externo, por sua vez, depois de percorrer uma extensão de 6 mm, também se bifurca. O ramo interno desta última bifurcação, acompanhando o nervo plantar interno, pela borda interna do pé, é superficial. Termina por se anastomosar com a colateral interna do dedo grande. O outro ramo de que falamos, mais curto e mais calibroso, se perde nos músculos plantares da loja média.

Plantar externa:

Calibre: 3 mm.

Trajeto e relações normais. O nervo plantar externo, ainda no canal calcaneano, está situado entre as duas artérias. Chama a atenção a presença de dois ramos calcaneanos, de trajeto paralelo, um se estendendo até a borda externa do pé. A extensão percorrida pela plantar externa, da origem à emergência da interóssea do 4.º espaço, é de 80 mm. A êsse nível a artéria está reduzida a 1,5 mm de calibre.

Arcada plantar:

Para sua constituição a pediosa concorre com maior contribuição.

O calibre, ao nível do 1.º espaço, sendo de 3 mm, se reduz a 1,5 mm na altura do 4.º espaço.

As artérias interósseas acompanham os espaços correspondentes. Apenas a primeira, de trajeto bastante curto, logo depois da origem se bifurca para constituir as digitais do 1.º e 2.º dedos. Os ramos perfurantes, presentes, não apresentam características particulares.

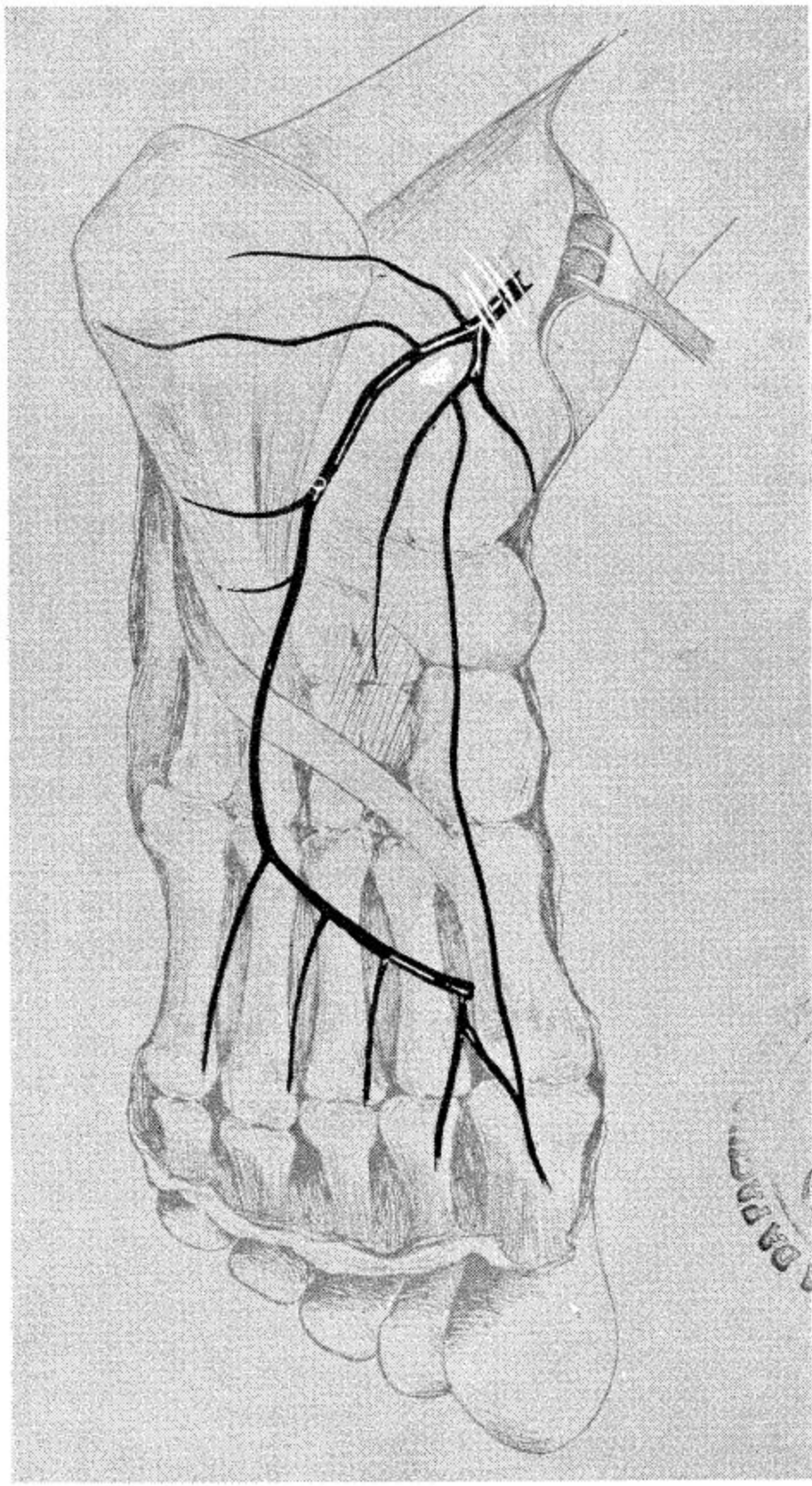

Fig. 8 — A plantar se bifurca, precocemente, sendo que, de um dos ramos desta bifurcação, se destacarão os ramos terminais da artéria: profundo e superficial. A plantar externa emite dois ramos calcaneanos regularmente calibrosos.

MEDICINA DE PORTO ALEGRE

Obs. n.º 9 — Pé esquerdo

C. R. — Fem. — Mista — 40 anos — do Estado.
Guia n.º 218288.
A tibial posterior se termina, por bifurcação, ao nível da borda inferior do ligamento anular interno do tarso.

Plantar externa:

Calibre: 2 mm.
Esta artéria, contrariamente ao que aconteceu em outras observações, à medida que se afasta da origem, perde calibre a ponto de, na altura da interlinha tarso-metatarsiana, estar reduzida a arteríola, com menos de 1 mm de calibre. Quanto às suas relações, são normais. O nervo plantar externo ocupa o ângulo de bifurcação da tibial posterior. O vaso está situado entre os músculos curto flexor plantar e acessório do longo flexor comum. Quanto à distribuição, notamos grande número de colaterais, todos de muito fino calibre e, o ramo calcaneano, neste caso, também é duplo: um se destaca na altura da bifurcação da tibial posterior e, o outro, da plantar externa.

Arcada plantar:

Êste caso foi o mais típico que encontramos, sôbre a constituição da arcada pela pediosa. Nota-se que duas porções formam a arcada: a interna, transversal, tem 20 mm de extensão, enquanto que a externa, oblíqua para fora e para trás, percorre um trajeto de 25 mm de comprimento. Situada abaixo dos músculos interósseos plantares, a arcada se relaciona, ainda, com o abdutor transverso e o feixe oblíquo do curto flexor do dedo grande, sendo necessário desinserir estes feixes musculares para se pôr a arcada a descoberta. Quanto ao seu calibre, tem 2 mm no 1.º espaço e, não chega a 1 mm ao nível do 4.º A sua distribuição é normal, estando presentes os ramos perfurantes posteriores e as interósseas plantares.

Plantar interna:

Calibre: 1,5 mm.
De trajeto e relações normais, esta artéria se termina por bifurcação, dando origem aos ramos profundo e superficial. O profundo, dirigindo-se, a princípio, para dentro e para diante, pela borda interna do pé, contorna o tendão do longo flexor do primeiro dedo e, mudando assim de direção, descreve uma cura de concavidade posterior e externa. A sua terminação se faz em anastomose com a plantar externa. Quanto ao ramo superficial, muito pouco calibroso, acompanha a borda interna do pé e, depois de se anastomosar com um ramo da interóssea do primeiro espaço, com êle constitue a colateral interna do dedo grande.

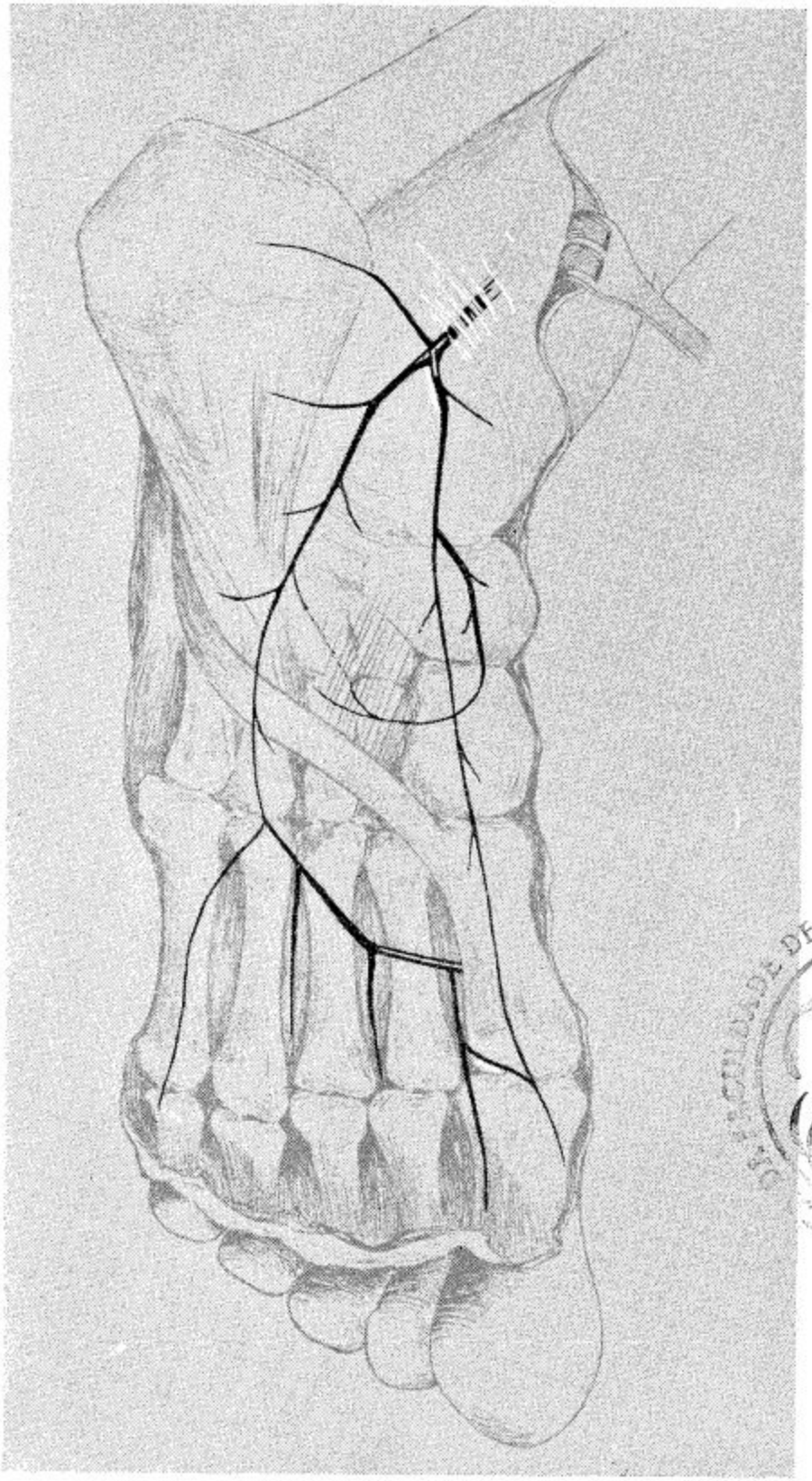

FACULDADE DE MEDICINA DE
BIBLIOTECA

Fig. 9 — Nesta obs. verifica-se o pouco calibre da artéria plantar externa ao nível da interóssea do 4.º espaço. O ramo profundo da pl. interna, dispondo-se, novamente, em arcada, se anastomosa com a plantar externa.

Obs. n.º 10 — Pé direito

Mesmo indivíduo da observação anterior.

A terminação da tibial posterior é ao nível da borda inferior do ligamento anular interno do tarso.

Plantar externa:

Calibre: 2 mm.

Trajeto e relações idênticos aos descritos para a observação precedente. Destacam-se da artéria dois ramos calcaneanos. Perde calibre a ponto de ser quase capilar ao nível da interlinha tarso-metatarsiana.

Arcada plantar:

Constituída, como a precedente, nitidamente pela pediosa. Mudando de direção na altura do segundo espaço, é formada de duas porções das quais, a interna apresenta 17 mm de comprimento e, a externa, 24 mm. A arcada tendo 2 mm de calibre no início da porção interna, é extremamente delgada na altura da interóssea do 4.º espaço. Quanto à sua distribuição, é normal.

Plantar interna:

Calibre: 1,5 mm.

O comportamento desta artéria é idêntico ao descrito na obs. n.º 9. A mesma disposição em arcada para o ramo profundo foi observada aquí. Apenas não encontramos anastomose com a plantar externa. Quanto ao ramo superficial, continuando o trajeto primitivo da artéria, pela borda interna do pé, contribue a formar a colateral interna do primeiro dedo, anastomosando-se com um ramo da interóssea do primeiro espaço.

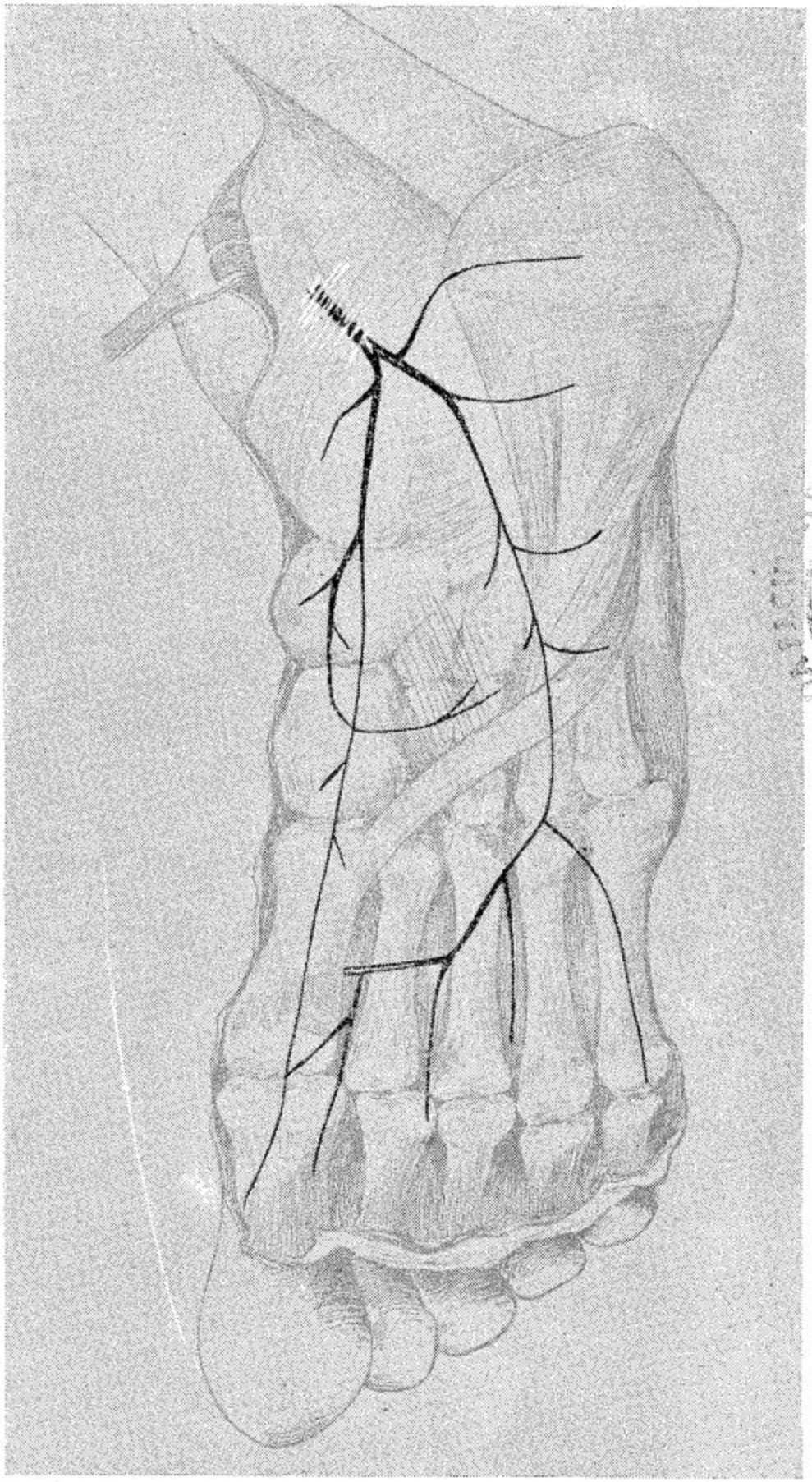

BIBLIOTECA DE LA FACULTAD DE MEDICINA

Obs. n.º 11 — Pé esquerdo

Feto — 36 semanas — masculino — branco — 48 cm.

A arteriografia mostra o desenho das artérias plantares e da pediosa. Pode-se verificar, nitidamente, que a arcada plantar, apresenta-se mais calibrosa ao nível do primeiro espaço do que na altura do quarto espaço, o que indica a sua constituição pela pediosa.

Obs. n.º 12 — Pé direito

Feto — 36 semanas — masculino — branco — 48 cm.

Nesta arteriografia, além do desenho das artérias plantares, pode-se, ainda, estudar a anastomose entre o ramo superficial da plantar interna e a interóssea do primeiro espaço, para assim constituírem a colateral interna do dedo grande. Observa-se também a direção do ramo profundo e a constituição da arcada plantar pela pediosa.

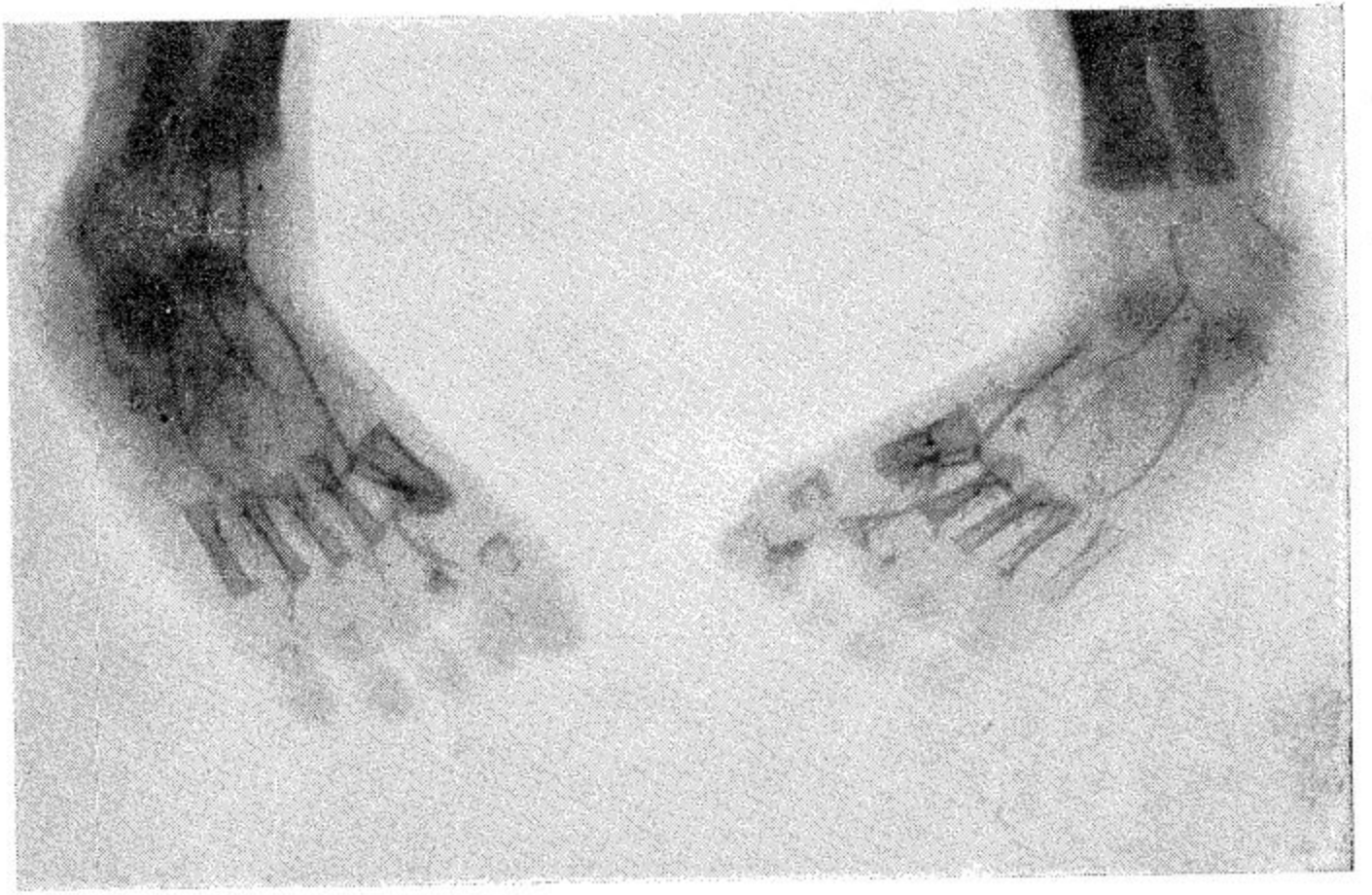

Obs. n.º 12 — Pé D. Obs. n.º 11 — Pé E.

(ARTERIOGRAFIA PELO THOROTRAST)

FACULDADE DE MEDICINA DE PORTO

Obs. n.º 13 — Pé esquerdo

Feto — 36 semanas — branco — masculino — 51 cm.

A chapa mostra a arcada plantar, dando indicação de sua constituição pela pediosa. Observa-se que as interósseas plantares do primeiro e segundo espaços se destacam do mesmo ponto na arcada.

Obs. n.º 14 — Pé direito

Feto — 36 semanas — branco — masculino — 51 cm.

Esta arteriografia, pouco mais nítida que a precedente, mostra o desenho das artérias plantares, a constituição da arcada e a anastomose do ramo superficial da plantar interna com um ramo da interóssea plantar do primeiro espaço, para constituírem a colateral interna do dedo grande.

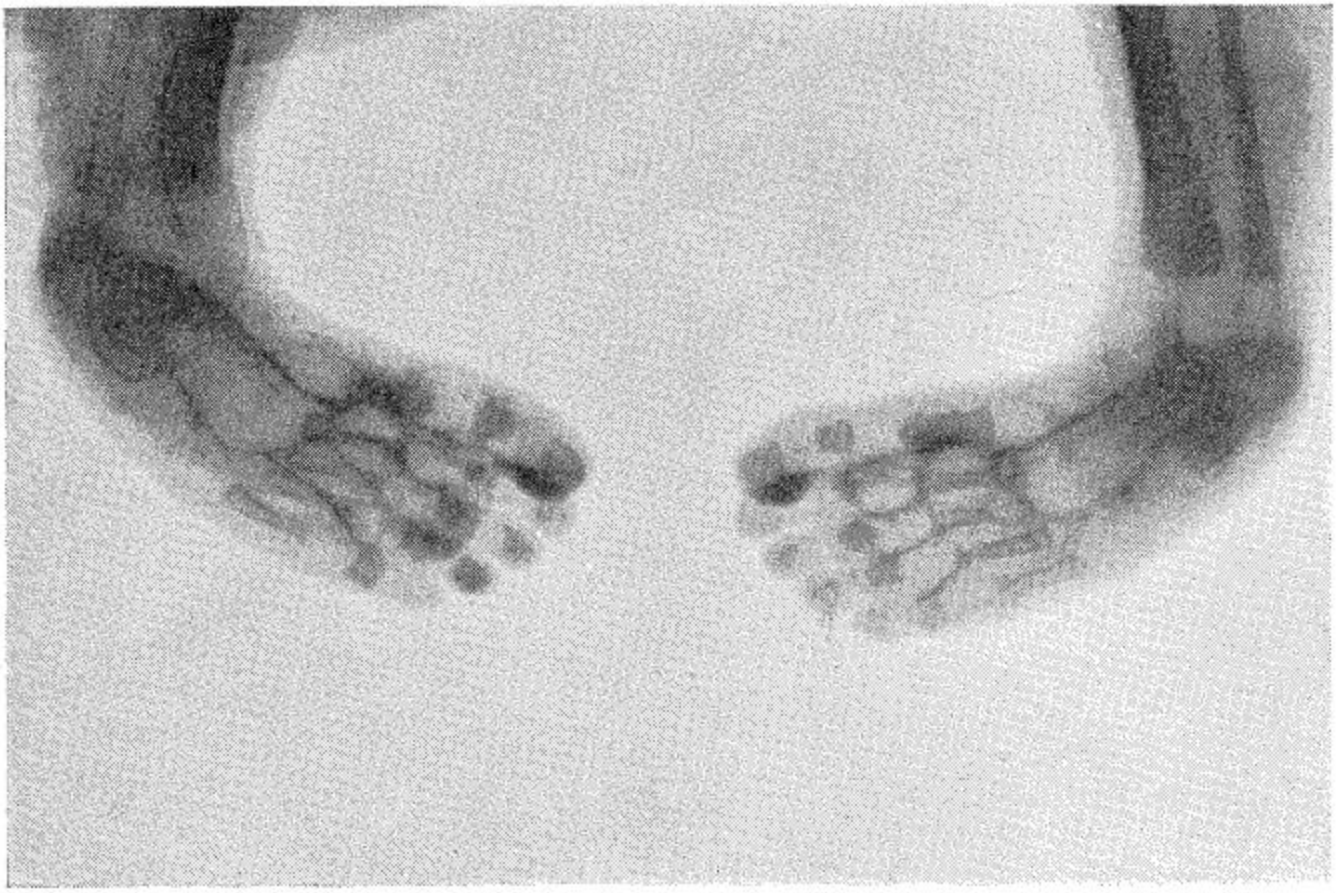

Obs. n.º 14 — Pé D . Obs. n.º 13 — Pé E.

(ARTERIOGRAFIA PELO THORDTRAST)

FACULDADE DE MEDICINA

Obs. n.º 15 — Pé esquerdo

Feto — 34 semanas — branco — masculino — 43 cm.

A arteriografia mostra a arcada plantar e as artérias interósseas plantares. O calibre da arcada parece não sofrer alteração apreciável em relação ao da plantar externa. Neste caso, a constituição da arcada plantar deve ser atribuída à artéria plantar externa. O ramo superficial da plantar interno, desenhado na borda interna do pé, não pode ser acompanhado até a possível anastomose com a colateral interna do primeiro dedo.

Obs. n.º 16 — Pé direito

Feto — 34 semanas — branco — masculino — 43 cm.

Pode-se verificar a origem dos vasos plantares, na tibial posterior. O desenho da plantar externa é nítido. A artéria descreve uma curva de concavidade interna e, na altura da extremidade posterior do 4.º metatarsiano, troca de direção, torna-se transversal, constituindo, assim, a arcada plantar. A plantar interna só é aparente ao nível da origem, não sendo possível, neste caso, indicar-lhe a terminação.

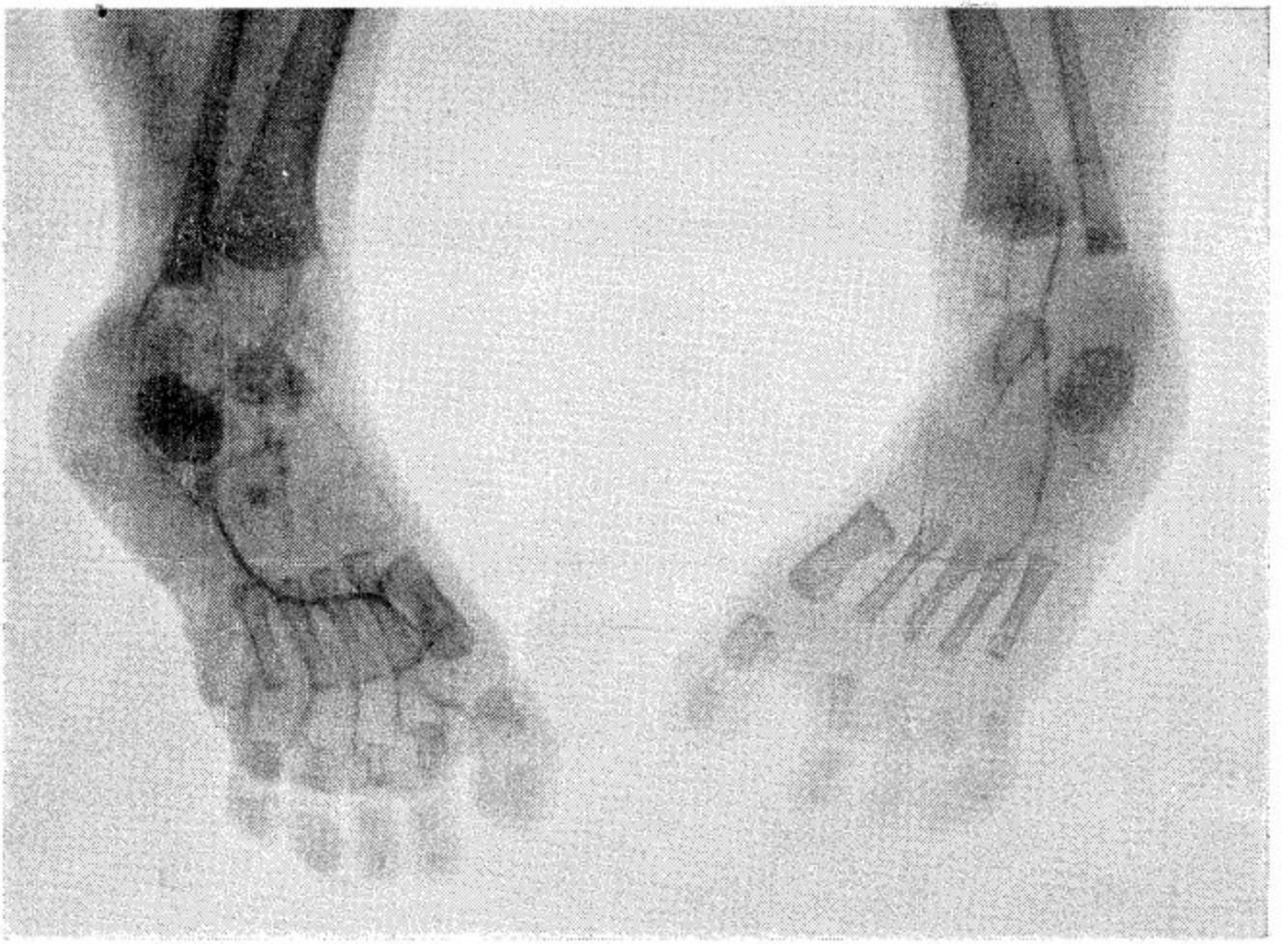

Obs. n.º 16 — Pé D. Obs. n.º 15 — Pé E.

(ARTERIOGRAFIA PELO THOROTRAST)

FACULDADE DE MEDICINA DO PORTO

Obs. n.º 17 — Pé direito

Feto — 36 semanas — branco — masculino — 47 cm.

Esta arteriografia apenas visualiza a arcada, dando indicação de que a mesma é constituída pela pediosa que também aparece na chapa.

Obs. n.º 18 — Pé esquerdo

Feto — 32 semanas — feminino — branco — 42 cm.

A plantar externa é perfeitamente visualizada, descrevendo uma curva em forma de arcada, de concavidade interna. A arcada plantar, neste caso, mostra a sua constituição, fora de dúvida, pela artéria plantar externa. São aparentes na chapa, também, as colaterais interna e externa do primeiro dedo.

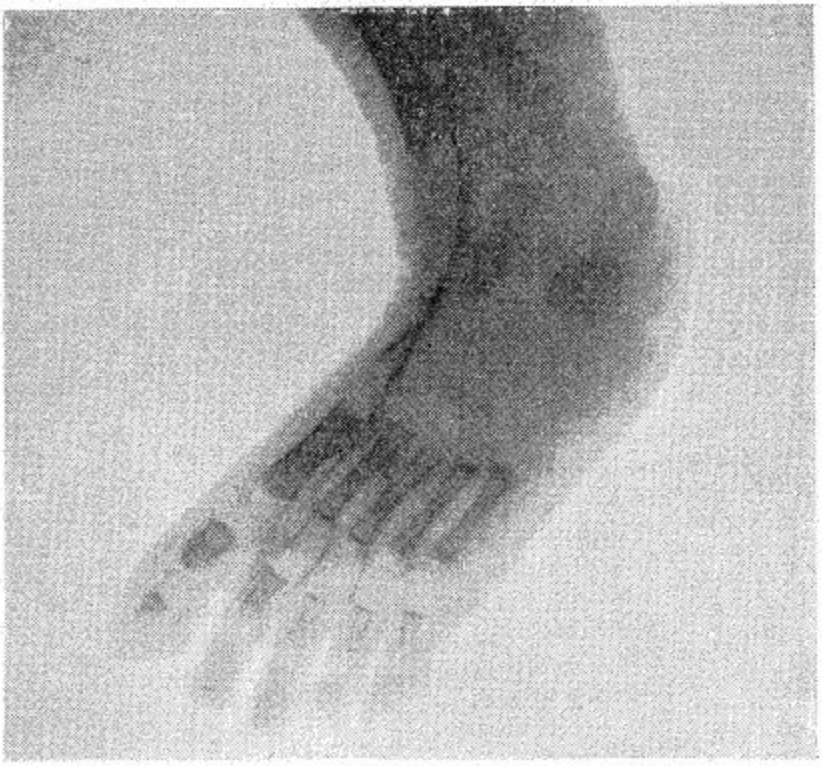

Obs. n.º 17 — Pé D.

(ARTERIOGRAFIA PELO THOROTRAST)

BIBLIOTECA DA FACULDADE DE MEDICINA DE PORTO

Obs. n.º 18 — Pé E.

(ARTERIOGRAFIA PELO THOROTRAST)

Conclusões

A circulação arterial plantar é assegurada pela tibial posterior e dorsal do pé.

A tibial posterior, maior contribuinte, dá origem às artérias plantares, e, indiretamente, contribue para a formação da arcada plantar.

A dorsal do pé ou pediosa, na grande maioria dos casos, forma a arcada, sendo, em certos casos, desprezível a contribuição da plantar externa.

Em nenhuma de nossas observações verificamos a presença da arcada plantar superficial, razão por que a consideramos uma forma anômala de apresentação dos vasos superficiais.

BIBLIOTECA DA FACULDADE DE MEDICINA DE PORTO ALEGRE

Bibliografia

ADACHI, Buntaro — Studien über das Arteriensystem der Japaner.

BEAUNIS, H-Bouchard, A. — Nouveaux Éléments D'Anatomie Descriptive — 1868.

BLUMBERG, John — Lehrbuch der Topographischen Anatomie — 1926.

BARDELEBEN, Karl von — Atlas der Topographischen Anatomie des Menschen.

DEAVER, John B. — Surgical Anatomy — 1903.

DEBIÈRE, Ch. — Traité D'Anatomie de l'Homme — 1890.

DUBREUIL-Chambardel — In Traité D'Anatomie Descriptive de Testut-Latarget.

FORT, J. — Anatomie Descriptive et Dissection.

GRAY, Henry — Anatomy, Descriptive an Surgical — 1883.

JAMAIN, A. — Nouveau Traité élémentaire d'Anatomie Descriptive — 1853.

LIARAS, H. — Tissu cellulaire et topographie plantaire. In Annales D'Anat. Path. et d'Anat. Norm. med. chir. Pag. 537 — Tome 12 — n.º 5 — Maio 1935.

MOFFET VANN, Herbert — A note en the formation of the plantar arterial arch of the human foot. In The Anat. Record — Pag. 269 — n.º 3 — Março 1943.

MERKEL, Fr. — Trattato di Anatomia topográfica. (Trad. ital. G. Sperino, 1909).

POIRIER, Paul — Traité D'Anatomie Humaine — 1896.

PEREIRA-GUIMARÃES, José — Tratado de Anatomia Descriptiva — 1885.

PEREIRA LIMA, M. M. — Contribuição ao estudo do "Os trigonum tarsi" Tese inaugural — S. Paulo, 1928.

QUAIN, J. — Trattato completo di Anatomia Umana. (Trad. ital. P. Lachi, Milano).

ROUVIÈRE, H. — Anatomie Humaine — 1927.

SARUBI, Arnaldo — Contribuição para o estudo das arcadas palmares.
Tese inaugural — P. Alegre, 1928.
SAPPEY, Ph. C. — Traité D'Anatomie Descriptive — 1876.
SOBOTTA-DESJARDIN — Atlas D'Anatomie Descriptive — 1908.
TESTUT-LATARGET — Traité D'Anatomie Humaine — 1930.
TANDLER, Julius — Tratado de Anatomia Sistemática. (Trad. esp., 1929).
TERRY, R. — An introduction to the study of human anatomy — 1929.

42437